

CISTOADENOMA MUCINOSO GIGANTE E A GRAVIDEZ:
RELATO DE CASO

*GIANT MUCINOUS CYSTADENOMA DURING PREGNANCY:
A CASE REPORT*

Jose Arimatea dos Santos Junior,
Graziella dos Santos Bezerra Marques, Jefferson Torres Nunes

Revista HCPA. 2013;33(2):166-170

Universidade Federal do Piauí.
Teresina, PI, Brasil.

Contato:

Jose dos Santos Junior
residencia.obstetricia@hotmail.com
Teresina, PI, Brasil.

RESUMO

O cistoadenoma mucinoso corresponde a aproximadamente 15% de todos os tumores ovarianos. São mais comuns entre a terceira e quinta décadas de vida. A associação entre tumor ovariano e gravidez ocorre em 3 a cada 1.000 gestações, sendo a maioria desses tumores de origem epitelial ou germinativa. Esse artigo tem o objetivo de descrever um caso clínico caracterizado por uma gestação associada a um cistoadenoma mucinoso ovariano gigante.

Palavras-chave: Cisto ovariano; gravidez; laparotomia

ABSTRACT

Mucinous cystadenomas account for about 15% of all ovarian tumors. They occur more frequently between the third and fifth decades of life. Ovarian cancer and occurs in 3 out of every 1000 pregnancies, and most of these tumors originate from epithelial or germ cells. This article aims to report a clinical case of a giant ovarian mucinous cystadenoma during pregnancy.

Keywords: Ovarian cyst; pregnancy; laparotomy

O cistoadenoma mucinoso de ovário é um tumor benigno que surge a partir do epitélio da superfície ovariana. É um cisto multilocular com tendência a atingir grandes dimensões. Corresponde a 15% de todos os tumores ovarianos (1). Cerca de 80% dos tumores mucinosos são benignos, 10% são linha de fronteira e 10% são malignos (2).

Os tumores benignos mucinosos ovarianos são mais comuns entre a terceira e

quinta décadas de vida (3). As complicações mais frequentes de cistos de ovário benignos são hemorragia, torção e ruptura. Como contêm líquido mucinoso, a sua ruptura leva a depósitos de mucina no peritônio (pseudomixoma peritoneal) (4).

Com o advento da ultrassonografia obstétrica como rotina em pré-natal, houve a detecção precocede massas anexiais durante a gestação, já que anteriormente ao exame de

imagem, a detecção baseava-se no exame físico e assim ocorriam maiores complicações (5). A associação tumor ovariano e gravidez ocorre em 3 a cada 1.000 gestações, sendo a maioria desses tumores de origem epitelial ou germinativa. A possibilidade de malignidade de massa pélvica na gestação tem uma incidência variando entre 1 em 12.000 e 1 em 47.000 gestações. O teratoma cístico benigno seguido pelo cistoadenoma seroso respectivamente são os mais frequentes durante o ciclo gravídico-puerperal (6,7). O artigo objetiva relatar um caso raro de gravidez associada a um tumor gigante de ovário do tipo mucinoso.

RELATO DO CASO

Primigesta de 18 anos, branca, natural e procedente do interior do Piauí, apresentou-se no setor de urgência de maternidade pública em Teresina queixando-se de intensas cólicas em regiões pélvica e lombar. Estava com 36 semanas e cinco dias de amenorreia gestacional confirmada pela ecografia. O exame obstétrico mostrou colo prévio para 2 cm e ausência de atividade uterina. A avaliação ultrassonográfica obstétrica por via transvaginal revelou placenta anterior grau 2, peso fetal de 3.269 g, ILA normal, idade gestacional de 37 semanas e evidenciou presença de volumosa coleção cística multisseptada em cavidade pélvico-abdominal. Já a ultrassonografia abdominal total mostrou a presença de volumoso nódulo cístico pélvico-abdominal apresentando múltiplas septações em seu interior. A ressonância nuclear magnética concluiu se tratar de volumosa lesão cística, lobulada, ocupando a cavidade abdominal, à direita da linha média, caracterizada por sinal intermediário em T1 e hipersinal em T2. A referida lesão apresentava componentes sólidos ovalados no seu interior, aderidos às septações, medindo 3,2 x 3,0 cm. Dimensões lesionais: 25,5x20x16 cm nos seus maiores diâmetros longitudinal, transversal e anteroposterior, respectivamente (figura 1). Por apresentar-se com dores em regiões lombar e pélvica intensas e diante dos exames de imagem, no 9º dia de internação a paciente foi submetida à cesariana segmentar transversa com incisão longitudinal xifopúbica, com exérese do cisto, que pesou 3.950 g (figura 2). A gestação foi interrompida em torno de 37 semanas, com feto vivo e em boas condições de vitalidade. A análise histopatológica revelou cistoadenoma mucinoso com extensa área de necrose e hemorragia secundária à torção do pedículo vascular. A paciente e o recém-nascido

tiveram evolução satisfatória e receberam alta no quarto dia pós-operatório.

produtoras de mucina epitelial em três tipos (4). Os dois primeiros, que são sempre indistinguíveis, incluem epitélio endocervical e intestinal. O terceiro tipo é o mülleriano, que é tipicamente associado com cistos de endometriose (12).

Entre os exames complementares mais utilizados para a elucidação diagnóstica de massas ovarianas, destacam-se a ultrassonografia, a ressonância magnética e os marcadores tumorais. A ultrassonografia é o método de imagem mais amplamente utilizado devido à segurança em gestantes, por ser não invasivo e eficaz, apesar de ser operador-dependente. A delimitação anatômica e a relação morfológica da massa anexial com as estruturas próximas são os fatores primeiramente analisados nesse exame de imagem. A diferenciação necessária entre uma variedade benigna de uma maligna é feita utilizando recursos tais como: tamanho do tumor, morfologia e coloração com dopplervelocimetria (13).

A ressonância nuclear magnética é seguramente indicada durante a gravidez para o diagnóstico e acompanhamento de massas anexiais. A capacidade de visualização da massa em três dimensões, delimitação precisa dos tecidos circunvizinhos, bem como a caracterização da composição tissular da região abordada, torna-a vantajosa. Porém o alto custo e a dificuldade de obtenção desse exame em detrimento da ultrassonografia, torna esse método de imagem menos requerido (13).

O uso de marcadores tumorais para diagnóstico, acompanhamento e/ou prognóstico de massas anexiais na gestação é controverso, já que a própria gestação aumenta marcadores séricos de células germinativas como β -hCG e α -fetoproteína. Porém o CA-125 poderá nortear, juntamente com outros achados, o diagnóstico, a conduta e o prognóstico, bem como a etiologia da massa ovariana (14).

A abordagem de uma gestação associada com cistos ovarianos depende da idade do paciente e do tamanho do cisto, além da idade gestacional. As cirurgias conservadoras, como cistectomia ovariana e salpingooforectomia, são adequadas para lesões benignas (10). Na paciente em questão foi realizada apenas ooforectomia esquerda, já que a tuba ovariana estava íntegra. Após a cirurgia, a paciente deve ser acompanhada cuidadosamente, em virtude da possibilidade de

recorrência do tumor (12). Embora o tumor tenha sido completamente removido, a paciente recebeu alta e está sendo acompanhada semestralmente. No momento encontra-se assintomática.

As consequências para a mãe e para o feto são resultantes das complicações da massa ovariana e/ou da terapêutica. Em portadoras de

massas benignas, os riscos são maiores naquelas submetidas à intervenção cirúrgica, indução de trabalho de parto e baixo peso ao nascer. O principal sintoma relatado pela gestante é a dor, que pode ser em decorrência de uma torção ou ruptura. Outras complicações são obstrução do trabalho de parto, sangramentos e infecção (15).

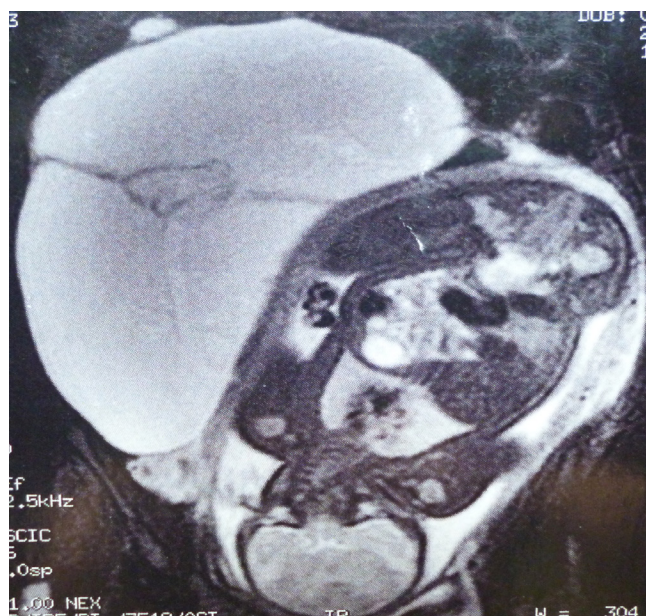


Figura 1: A ressonância nuclear magnética

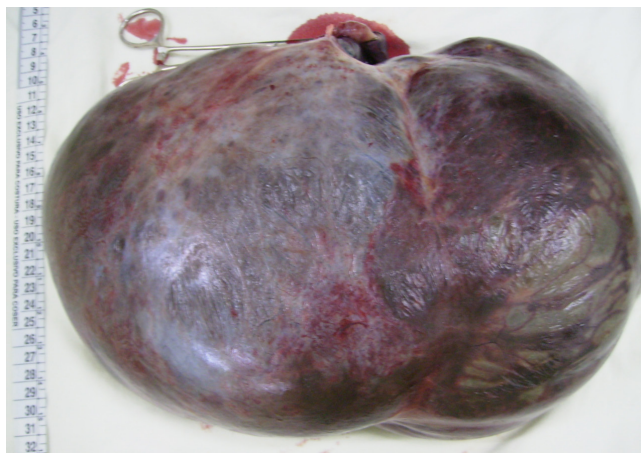

Figura 2: Cisto Mucinoso ressecado.

DISCUSSÃO

Tumores ovarianos gigantes se tornaram raros na prática médica atual, sendo a maioria dos casos descobertos precocemente durante exames de rotina. A detecção da presença de cistos ovarianos é causa de preocupação para as mulheres por causa do risco de malignidade, mas felizmente a maioria dos cistos ovarianos são benignos e de origem epitelial. Tumores de células germinativas são mais comuns em gestantes jovens. Entretanto, os cânceres ovarianos epiteliais são achados mais frequentemente em grávidas com mais idade (7,8).

As neoplasias de origem epitelial do ovário podem ser classificadas, segundo características histológicas, em três grupos: tumores benignos, malignos e de baixo potencial de malignidade, também designados de tumores borderline(8).

O tipo histológico mais frequente dos tumores de baixo potencial de malignidade é o seroso. O tipo mucinoso é uma entidade rara. A apresentação clínica do tumor mucinoso difere das demais neoplasias do ovário, pois muitas vezes apresentam crescimento rápido, atingindo grandes volumes e podem evoluir para o desenvolvimento de pseudomixoma peritoneal. O termo pseudomixoma peritoneal tem sido aplicado a toda lesão com componente mucinoso, incluindo casos de tumores de apêndice cecal, adenocarcinomas do trato gastrointestinal e tumores ovarianos com disseminação peritoneal (9).

Cistoadenoma mucinoso é um tumor ovariano benigno, com prevalência em mulheres de meia-idade. É raro entre adolescentes (8) ou em associação com a gravidez. Macroscopicamente são caracterizados por cistos de tamanhos variados, sem invasão de superfície. Apenas 10% dos cistoadenomas mucinosos primários são bilaterais. No caso apresentado, o tumor era unilateral, acometendo o ovário direito e preenchendo toda a cavidade abdominal e peso de 3.950 kg. Em dois casos registrados na literatura, o peso do tumor era de 6 kg e 7.250 kg (10,11).

Histologicamente, o cistoadenoma mucinoso é forrado por altas colunares não ciliadas, células epiteliais com mucina apical e núcleos da base. Eles são classificados de acordo com as células produtoras de mucina epitelial em três tipos (4). Os dois primeiros, que são sempre indistinguíveis, incluem epitélio endocervical e intestinal. O terceiro

tipo é o mülleriano, que é tipicamente associado com cistos de endometriose (12).

Entre os exames complementares mais utilizados para a elucidação diagnóstica de massas ovarianas, destacam-se a ultrassonografia, a ressonância magnética e os marcadores tumorais. A ultrassonografia é o método de imagem mais amplamente utilizado devido à segurança em gestantes, por ser não invasivo e eficaz, apesar de ser operador-dependente. A delimitação anatômica e a relação morfológica da massa anexial com as estruturas próximas são os fatores primeiramente analisados nesse exame de imagem. A diferenciação necessária entre uma variedade benigna de uma maligna é feita utilizando recursos tais como: tamanho do tumor, morfologia e coloração com dopplervelocimetria (13).

A ressonância nuclear magnética é seguramente indicada durante a gravidez para o diagnóstico e acompanhamento de massas anexiais. A capacidade de visualização da massa em três dimensões, delimitação precisa dos tecidos circunvizinhos, bem como a caracterização da composição tissular da região abordada, torna-a vantajosa. Porém o alto custo e a dificuldade de obtenção desse exame em detrimento da ultrassonografia, torna esse método de imagem menos requerido (13).

O uso de marcadores tumorais para diagnóstico, acompanhamento e/ou prognóstico de massas anexiais na gestação é controverso, já que a própria gestação aumenta marcadores séricos de células germinativas como β -hCG e α -fetoproteína. Porém o CA-125 poderá nortear, juntamente com outros achados, o diagnóstico, a conduta e o prognóstico, bem como a etiologia da massa ovariana (14).

A abordagem de uma gestação associada com cistos ovarianos depende da idade do paciente e do tamanho do cisto, além da idade gestacional. As cirurgias conservadoras, como cistectomia ovariana e salpingooforectomia, são adequadas para lesões benignas (10). Na paciente em questão foi realizada apenas ooforectomia esquerda, já que a tuba ovariana estava íntegra. Após a cirurgia, a paciente deve ser acompanhada cuidadosamente, em virtude da possibilidade de recorrência do tumor (12). Embora o tumor tenha sido completamente removido, a paciente recebeu alta e está sendo acompanhada semestralmente. No momento encontra-se assintomática.

As consequências para a mãe e para o feto são resultantes das complicações da massa ovariana e/ou da terapêutica. Em portadoras de massas benignas, os riscos são maiores naquelas submetidas à intervenção cirúrgica, indução

de trabalho de parto e baixo peso ao nascer. O principal sintoma relatado pela gestante é a dor, que pode ser em decorrência de uma torção ou ruptura. Outras complicações são obstrução do trabalho de parto, sangramentos e infecção (15).

REFERÊNCIAS

1. Vizza E, Galati GM, Corrado G, Atlante M, Infante C, Sbiroli C. Voluminous mucinous cystadenoma of the ovary in a 13-year-old girl. *J Ped Adoles Gynecol*. 2005;18(6):419-22.
2. Mittal S, Gupta N, Sharma A, Dadhwal V. Laparoscopic management of a large recurrent benign mucinous cystadenoma of the ovary. *Arch Gynecol Obstet*. 2008;277(4):379-80.
3. Crum CP, Lester SC, Cotran RS. Pathology of female genital system and breast. In Robbins' Basic pathology. Volume Ch 19. 8th edition. Edited by Kumar V, Abbas A, Fausto N, Mitchell R. Elsevier Company, USA; 2007.
4. Ivanov S, Kovachev E, Minkov R, Balev B, Panchev P, Madjarov P, et al. A rare case of pregnancy combined with a large ovarian tumour. *Akush Ginekol (Sofia)*. 2012;51 Suppl 1:29-32.
5. Gary S, Leiserowitz MD. Managing ovarian masses during pregnancy. *Obstetrical Gynecological Survey*. 2006;61(7):463-71.
6. Terán P, Uribarri C, Castillo S, Salinas R. Cistoadenoma de ovario y embarazo. Reporte de caso. *Revista de Facultad de Medicina, Universidad de Los Andes*. 2008;17(1):57-9.
7. Leiserowitz GS, Xing G, Cress R, Brahmabhatt B, Dalrymple JL, Smith LH. Adnexal masses in pregnancy: how often are they malignant? *Gynecol Oncol*. 2006;101(2):315-21.
8. Schappell HW, Riopel MA, Smith Sehdev AE, Ronnett BM, Kurman RJ. Diagnostic criteria and behavior of ovarian seromucinous (endocervical-type mucinous and mixed cell-type) tumors: atypical proliferative (borderline) tumors, intraepithelial, microinvasive and invasive carcinomas. *Am J Surg Pathol*. 2002;26:1529-41.
9. Sokalska A, Timmerman D, Testa AC, Van Holsbeke C, Lissoni AA, Leone FP, et al. Diagnostic accuracy of transvaginal ultrasound examination for assigning a specific diagnosis to adnexal masses. *Ultrasound Obstet Gynecol*. 2009;34(4):462-70.
10. Ozgun MT, Turkyilmaz C. A giant ovarian mucinous cystadenoma in an adolescent: a case report. *Arch Med Sci*. 2009;5(2):281-3.
11. Kamel RM. A massive ovarian mucinous cystadenoma: a case report. *Reproductive Biology and Endocrinology*. 2010;8:24.
12. Young RH. The ovary. In Sternberg's Diagnostic Surgical Pathology. Edited by Mills SE, Carter D, Greenson JK, Reuter E. Raven Press, NY; 2009.
13. Goff BA, Mandel LS, Drescher CW, Urban N, Gough S, Schurman KM, et al. Development of an ovarian cancer symptom index: possibilities for earlier detection. *Cancer*. 2007;109(2):221-7.
14. Daltoé RD, Paula AD, Dasílio KLA, Madeira KP, Silva IV, Rangel LBA. O papel paradoxal do sistema imune no câncer de ovário. *Arquivos Catarinenses de Medicina*. 2010;39(2):87-92.
15. Behtash N, Karimi Zarchi M, Gilani M, Ghaemmaghami F, Mousavi A, Ghotbizadeh F. Ovarian carcinoma associated with pregnancy: a clinicopathologic analysis of 23 cases and review of the literature. *BMC Pregnancy and Childbirth*. 2008;20(8):3.

Recebido: 01/05/2013

Aceito: 29/07/2013