

DIAGNÓSTICO PRÉ-NATAL DE DUPLICAÇÃO URETEROPÉLVICA UNILATERAL ATRAVÉS DA RESSONÂNCIA MAGNÉTICA

PRE-NATAL DIAGNOSIS OF UNILATERAL URETEROPELVIC DUPLICATION BY MAGNETIC RESSONANCE

Luciano Vieira Targa^{1,2}, Mariana Barth de Barth², Cristine Dietrich², Paulo Renato Krahl Fell², Jorge Alberto Bianchi Telles², André Campos da Cunha², Ildo Betinelli¹, Rafael Fabiano Machado Rosa^{2,3}

A gestante apresentava 29 anos e estava em sua terceira gestação. Ela não possuía pré-natal e era usuária de crack, maconha e cigarro. Havia descrição ainda de episódio de overdose pelo crack na gestação. Ela não tinha rastreio de primeiro trimestre, nem ultrassom morfológico. As sorologias da gestação mostraram um VDRL e FTA-Abs reagentes.

A grávida foi hospitalizada com 33 semanas e 1 dia de gestação na Psiquiatria do hospital para avaliação. O ultrassom fetal neste período mostrou a presença de dilatação ureteropélvica à esquerda (media 1,5 cm) e oligodramnia (o ILA era de 5,3) (figura 1).

A ressonância magnética, realizada 2 dias após, evidenciou que, na verdade, a alteração do trato urinário consistia de uma duplicação ureteropélvica à esquerda (figura 2).

A criança, um menino, nasceu de parto normal, com 37 semanas de gestação, pesando 3.095 gramas, medindo 46 cm, com perímetro cefálico de 33 cm e escores de Apgar de 8/8. Apresentou diagnóstico de sífilis congênita e sepse neonatal. Ele não era sindrômico (apresentava apenas algumas dismorfias menores).

O ultrassom abdominal pós-natal confirmou o diagnóstico de duplicação ureteropélvica. A cintilografia renal com DMSA revelou achados similares, juntamente com déficit funcional tubular severo da metade inferior do rim esquerdo.

Revista HCPA. 2012;32(4):515-517

¹ Tomo Clínica, Canoas, RS.

² Hospital Materno Infantil Presidente Vargas (HMIPV).

³ Universidade Federal de Ciências da Saúde de Porto Alegre (UFCSA).

Contato:

Rafael Machado Rosa
rfmr@terra.com.br
Porto Alegre, RS, Brasil

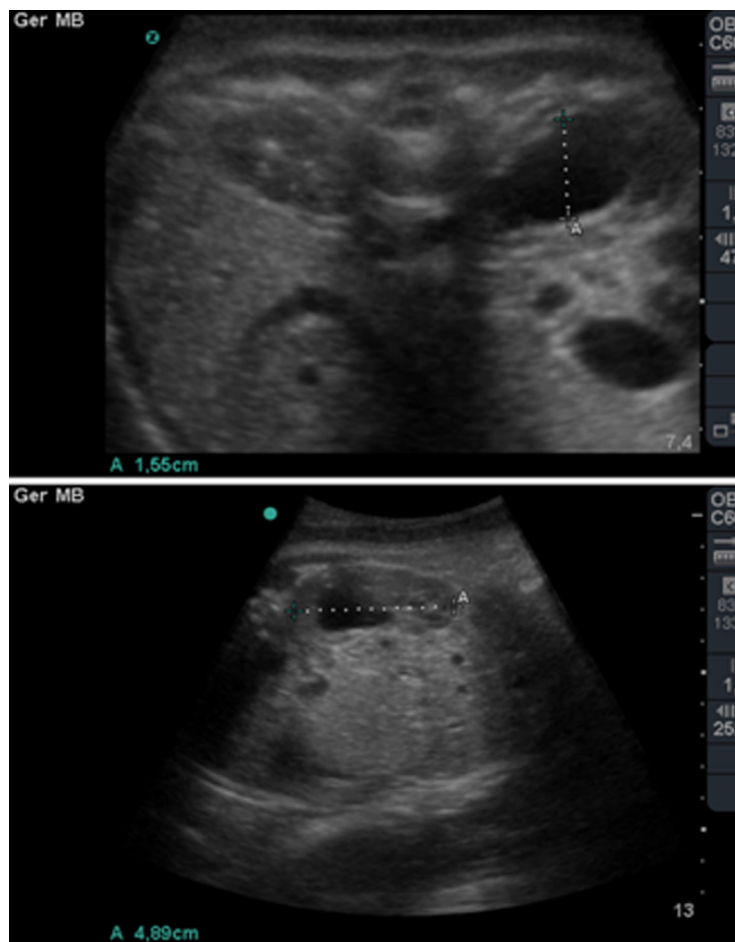


Figura 1: Ultrassom fetal com 33 semanas de gestação evidenciando a dilatação ureteropélvica.

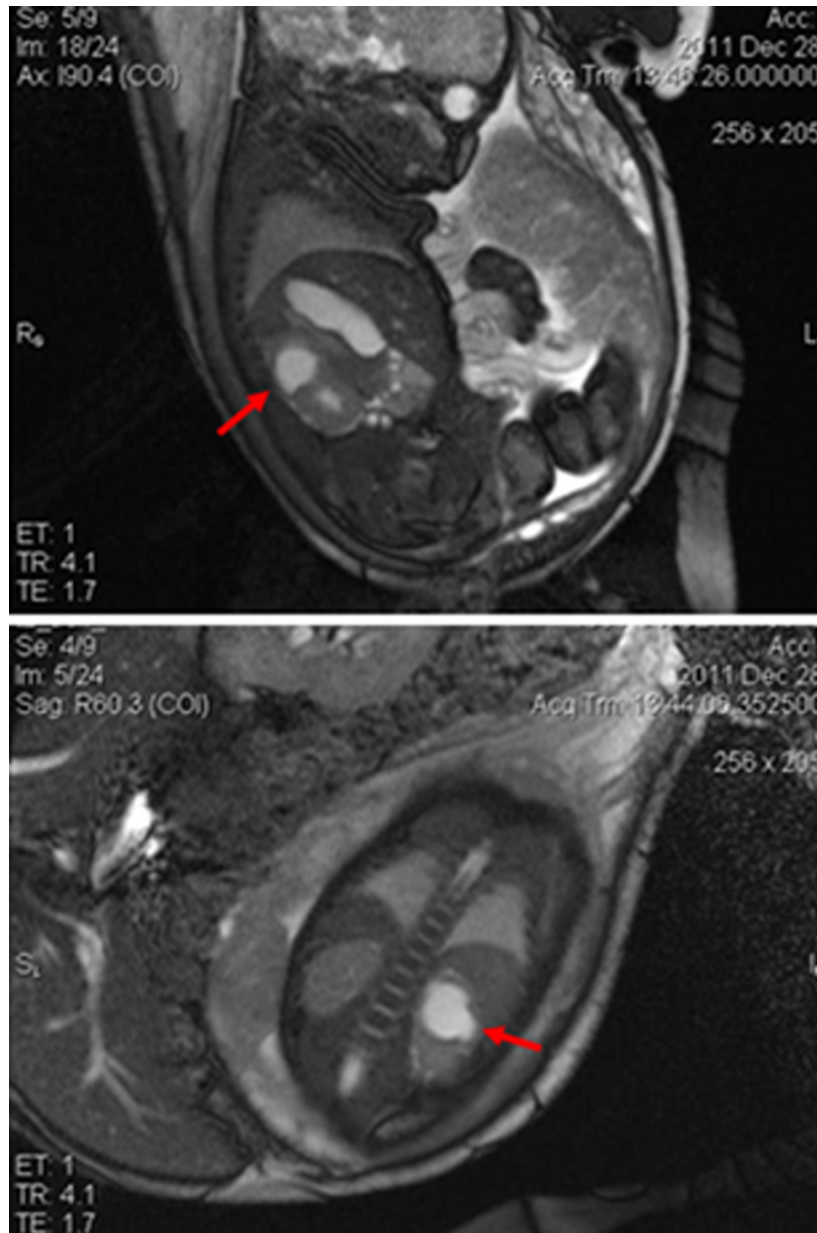


Figura 2: Ressonância magnética fetal mostrando a duplicação ureteropélvica à esquerda (ver setas).