TUMORES NA PATOLOGIA CIRÚRGICA PEDIÁTRICA

(Experiência Pessoal)

ALAOR TEIXEIRA *

A presença de tumores no paciente pediátrico tem sido e é, presentemente, objeto da atenção de um grande número de publicações, nas quais Pediatras, Cirurgiões, Radiologistas e Patologistas procuram divulgar, nos seus principais tópicos, os característicos com que se reveste o quadro clínico, a documentação radiográfica, o estudo histopatológico e o esquema terapêutico indicado para cada caso.

A análise da extensa literatura que existe demonstra, por outro lado, a grande dificuldade de se efetuar uma classificação aceitável, a qual permita uma sistematização correta de tôdas as eventualidades que se podem verificar na prática médica dária. Isto porque os tumores apresentam grande variabilidade de localização, de origem, de morfologia e de evolução.

Nesta publicação pretendemos divulgar a nossa experiência no particular, fundamentada no estudo de 100 casos de pacientes portadores de tumores, por nós atendidos e selecionados num período de 8 anos, no Hospital Santo Antônio, 33ª Enfermaria da Santa Casa de Misericórdia e no nosso Serviço na Beneficência Portuguêsa.

Os dados de identificação dos 100 casos acima mencionados são, de forma sumária, os seguintes:

1 — ***Idade:*** Com relação a êste tópico, verificamos que a idade variou entre o mínimo de 8 dias de vida (15 casos) para o máximo de 12 anos (6 casos).

2 — ***Sexo e Côr:*** No que diz respeito ao sexo, 62 pacientes eram do sexo masculino e 48 do feminino. Em 84 casos a côr era branca e em 16 os pacientes eram de côr preta.

3 — ***Localização:*** A localização dos tumores, nos nossos pacientes, está divulgada no quadro nº 1:

QUADRO Nº 1

Localização	*Nº de Casos*
Pescoço:	
Região Cervical:	21
Nuca:	3
Torax:	
Parede:	2
Mediastino:	3
Membro Superior:	7
Abdôme:	
Parede:	20
Cavidade:	
rim	22
íleo	12
teratoma	4
fígado	3
suprarenal	3
Total:	100

A análise do quadro acima nos permite verificar que a maior incidência de tumores — na nossa casuística — localizou-se ao nível do abdôme, sendo o rim o órgão mais afetado.

4 — ***Classificação:*** No quadro nº 2 susumarisamos os tipos de diagnósticos, efetuados nos nossos 100 casos.

QUADRO Nº 2

Classificação	*Nº de Casos*
Embrioma maligno (Wilms)	22
Linfossarcoma	17
Angiomas	11
Onfalocele	10
Meningocele lombar	9
Cisto de ducto tireoglosso persist.	8
Linfoma maligno (Hodgkin)	6
Teratoma retro-peritonial	4
Hepatoma	3
Neuroblastoma	3
Neurofibroma	3
Lipoma perineal (vulvar)	1
Total:	100

* Especialista em CIRURGIA INFANTIL pela A.M.B. Chefe do Serviço de CIRURGIA PEDIÁTRICA DA Beneficência Portuguêsa de P. Alegre — R.G.S. — Brasil.

Verificamos pelo exame dos dados nele contidos que o embrioma maligno (tumor de Wilms) representou 22% das ocorrências, seguido pelo linfossarcoma (17%), hemangiomas (11%), onfalocele (10%) e meningocele lombar (9%) como achados mais representativos.

Comentários

Pretendemos, a seguir, efetuar alguns comentários, de forma sumária, sôbre os tipos de tumores verificados nos nossos pacientes. Obedeceremos, na nossa exposição, o critério de maior incidência.

Embrioma maligno: O embrioma maligno, também conhecido como tumor de Wilms, é uma neoplasia que se assesta ao nível do rim, e se constitui no tipo de tumor mais freqüentemente identificado no abdôme do paciente pediátrico. Regra geral é completamente assintomático, a não ser em casos nos quais a lesão interessa algum vaso calibroso do parênquima renal, quando então se pode observar hematúria. Devido à posição retro-peritonial do rim, sòmente quando o tumor alcançou grande desenvolvimento é que começa a fazer saliência do nível do flanco, o que explica o estabelecimento tardio do diagnóstico na maioria dos casos. O prognóstico é bastante reservado e a sobrevida — estando evidentemente na relação direta com a precocidade do estabelecimento do diagnóstico — é bastante pequena, mesmo nas melhores estatísticas. No referente à conduta terapêutica, três orientações são preconizadas: a) cirurgia (nefrectomia); b) irradiação; c) cirurgia + irradiação. No nosso Serviço, adotamos, como rotina nos casos de Wilms, a conduta seguinte: a) irradiação no pré-operatório, por um período de 15 dias (efetuamos um bloqueio relativo do processo e — devido à pequena dose de irradiação — não encontramos dificuldades no tempo trans-operatório de retirada do rim); b) nefrectomia; c) irradiação complementar.

As Figuras nºs. 1, 2 e 3 documentam casos de embrioma maligno pertencentes à nossa casuística.

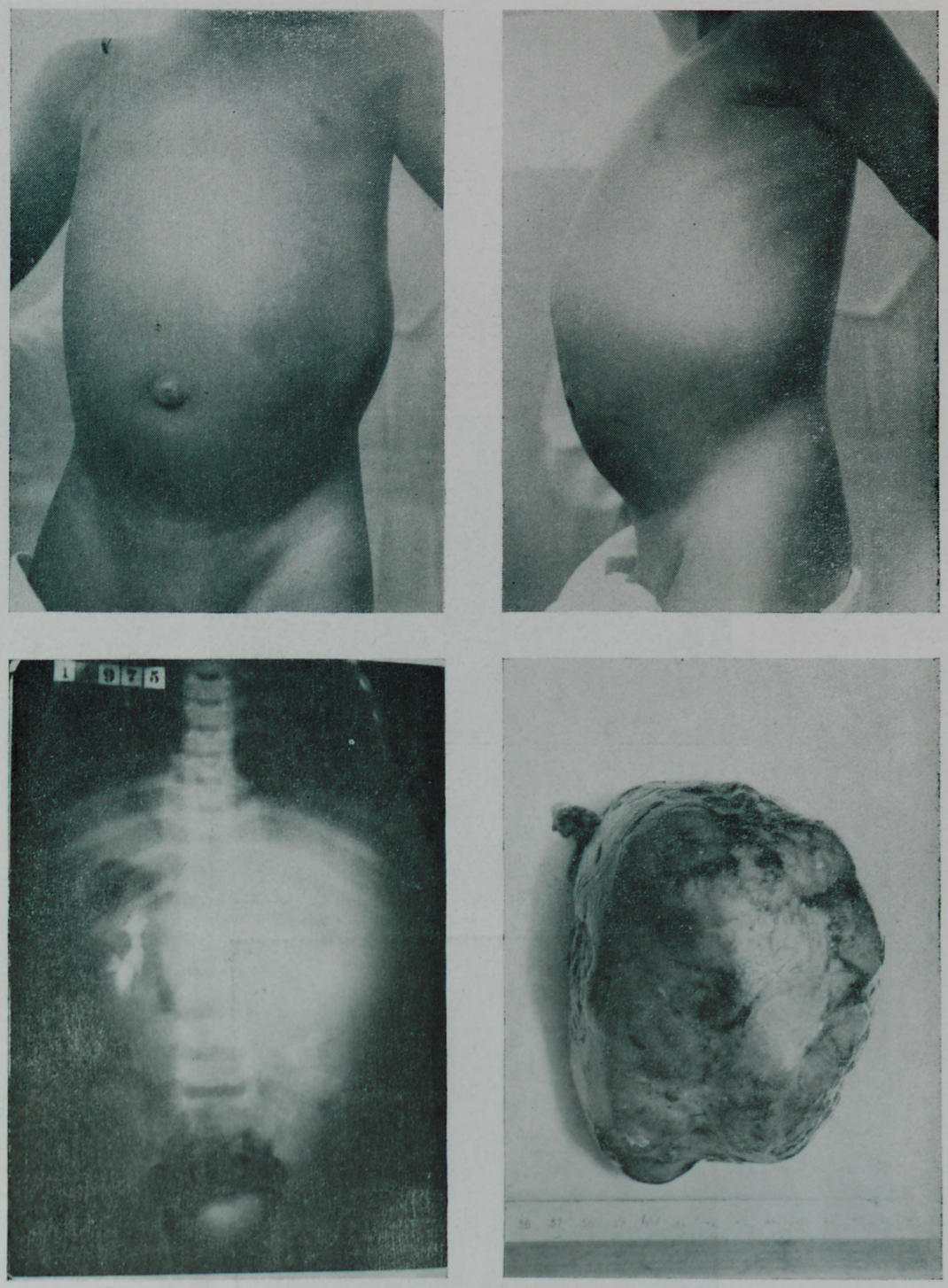

FIGURA Nº 1 — Paciente com volumoso tumor abdominal, localizado ao nível do flanco E (Tumor de Wilms). Verificamos o relêvo do tumor fazendo saliência ao nível do flanco E, urografia excretória documentando a exclusão do rim E e, finalmente a peça cirúrgica (rim), retirada no decorrer da intervenção.

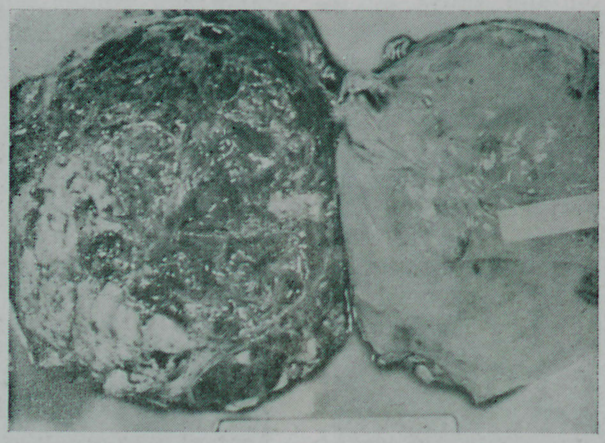

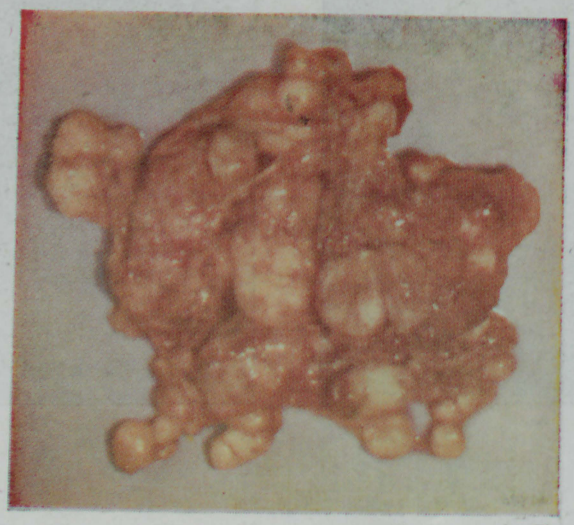

FIGURA Nº 2 — Tumor de Wilms. Aspecto da superfície de corte da peça cirúrgica, estudo histopatológico e metástases de localização peritonial

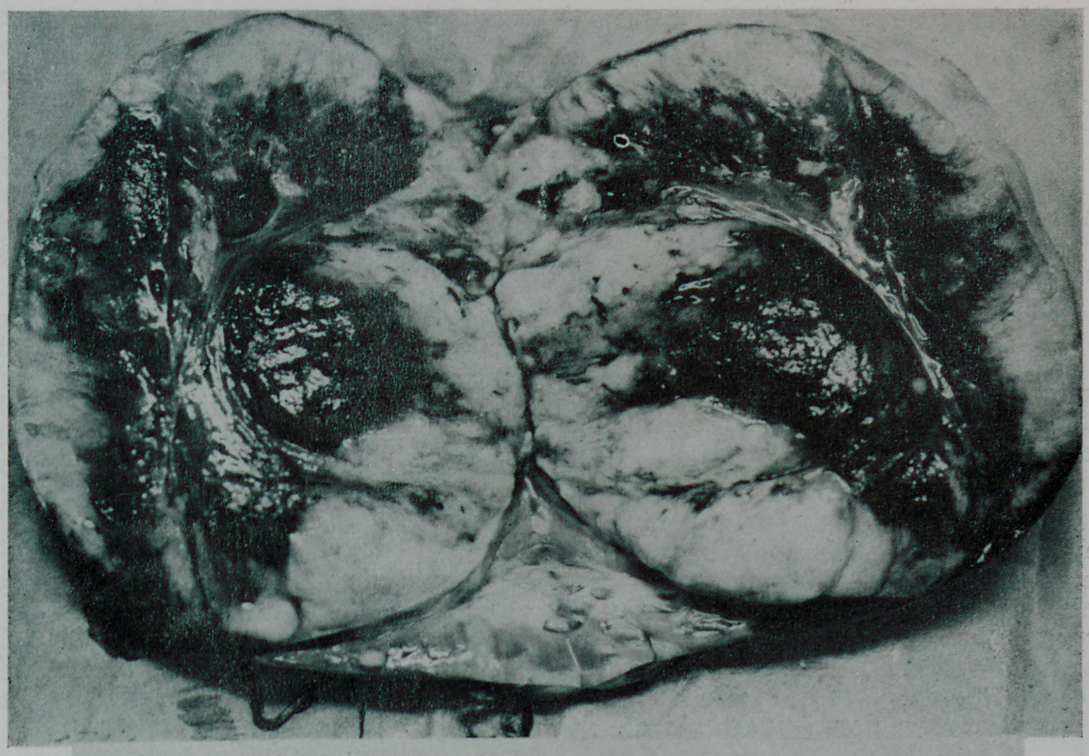

FIGURA Nº 3 — Tumor de Wilms. Observamos acima um corte do rim, no qual se verifica extensa área de hemorragia e tecido renal + cálices normais no polo inferior. Em baixo, estudo histopatológico

Linfossarcoma: O linfossarcoma é um tipo de neoplasia maligna oriúnda do tecido linfóide. Pode êle ser identificado em vários territórios da economia. Na nossa casuística, verificamos a presença de linfossarcoma em três localizações:

Linfossarcoma cervical (Figura nº 4);

Linfossarcoma mediastinal (Figura nº 5);

Linfossarcoma ileal (Figuras nºs. 6, 7, 8, e 9).

Das localizações acima referidas, gostaríamos de fazer alguns comentários sôbre a localização ao nível do intestino delgado.

A posição ileal representou — em incidência — a forma mais freqüentemente identificada, depois do Wilms. O mecanismo de evolução da neoplasia — em relação com a luz intestinal — pode estruturar bàsicamente três quadros clínicos abdominais nos seus portadores:

a) Quando o crescimento do tumor é representado pelo espessamento da parede intestinal, não se verifica comprometimento do trânsito, e o paciente apresenta um tumor ao nível do abdôme (Figuras nºs. 6 e 7).

b) Quando o crescimento do tumor é intra-luminar (Figura nº 8), verifica-se uma alteração do trânsito por diminuição ou oclusão total da luz ileal. Apresenta então o paciente um quadro de abdôme agudo por oclusão mecânica.

c) Quando a evolução do tumor induz — por ulceração — uma solução de continuidade da parede intestinal, com comunicação da luz ileal com a cavidade peritonial (Figura nº 9), temos então estruturado um quadro clínico de abdôme agudo por perfuração de víscera ôca.

Angiomas: Os angiomas são tumores de origem vascular. Poder interessar os vasos sanguíneos (HEMANGIOMAS) ou linfáticos (LINFANGIOMAS). Analisemos separadamente cada um dos mencionados tipos de angiomas:

FIGURA Nº 4 — Volumoso linfosarcoma, com localização cervical, num paciente com 6 anos de idade

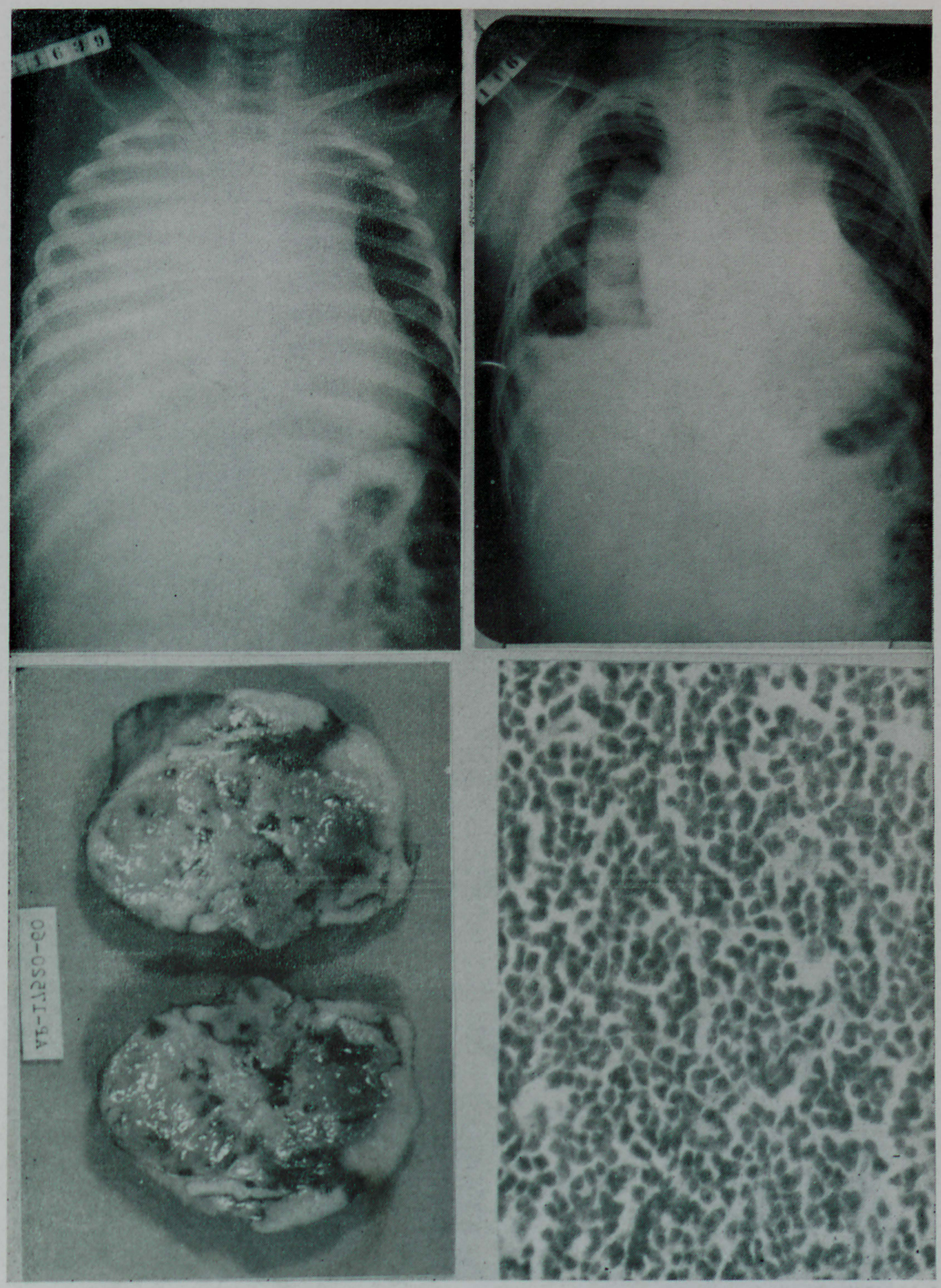

FIGURA Nº 5 — Linfossarcoma localizado ao nível do mediastino. Verificamos extenso derrame sero-hemático à D, aumento da imagem mediastinal superior após o esvasiamento parcial do derrame, o aspecto da peça cirúrgica e o histopatológico



FIGURA Nº 6 — Linfossarcoma ileal. Devido ao crescimento do tumor ser representado por espessamento da parede ileal (sem comprometimento da luz intestinal), o quadro clínico apresentado pelo paciente foi o de tumor abdominal

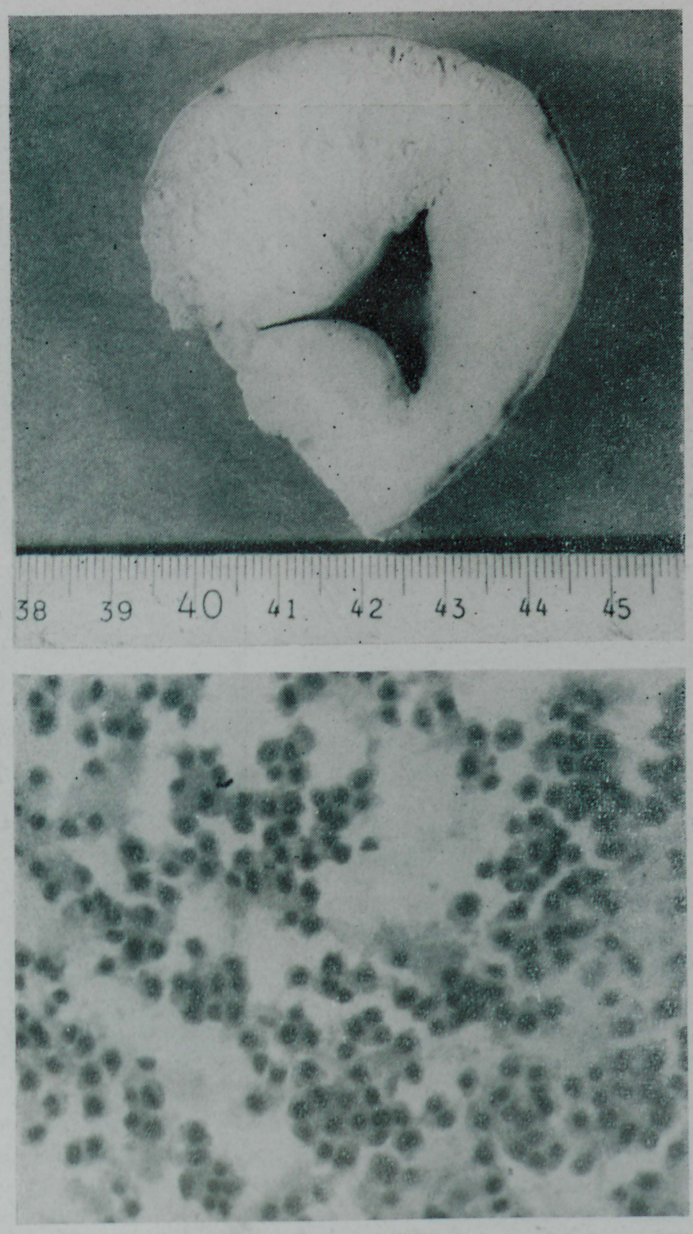

FIGURA Nº 7 — Linfoma (plasmocitoma?) ileal, verificado num paciente com 4 anos de idade. Notar o grande espessamento da parede intestinal e a permeabilidade normal da luz do tubo digestivo

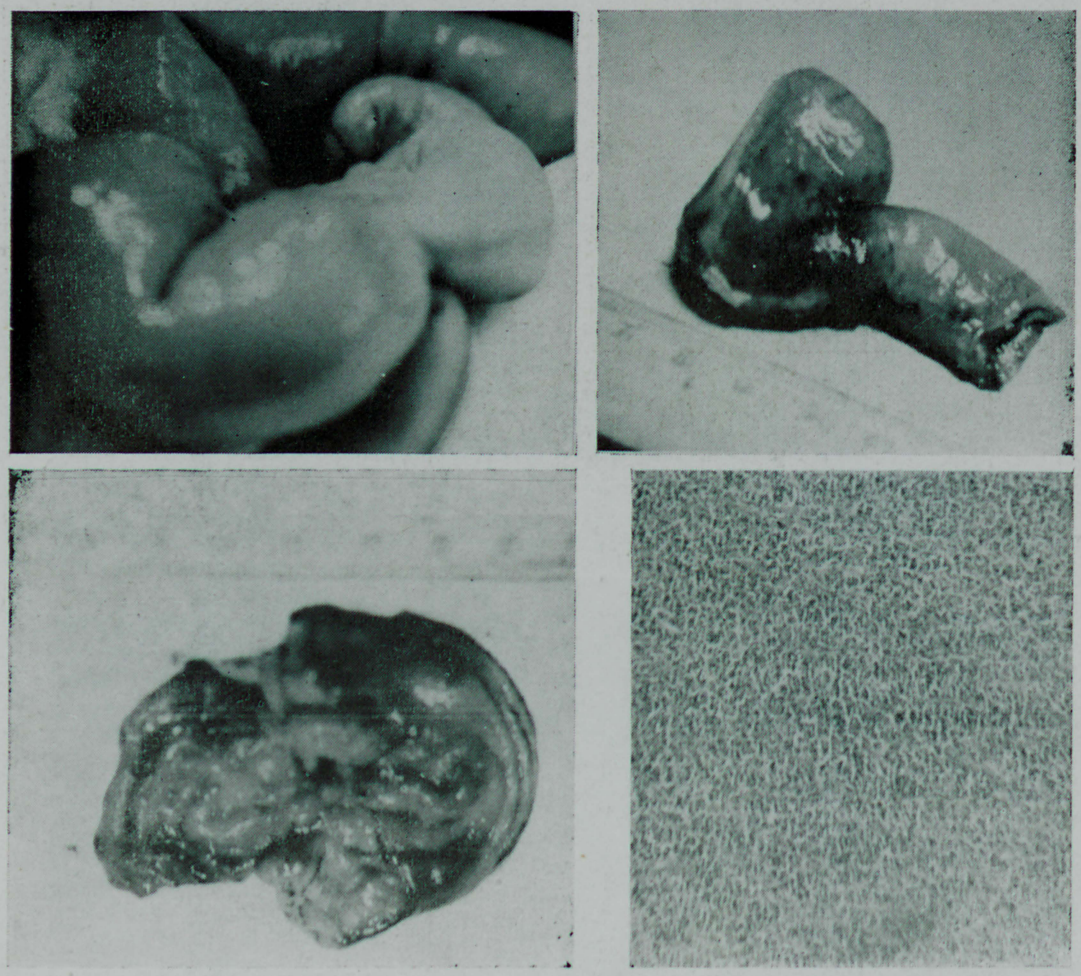

FIGURA Nº 8 — Linfossarcoma ileal, num paciente de 5 anos de idade. O crescimento intraluminar do tumor induziu a estruturação de um quadro clínico de abdôme agudo por oclusão mecânica intestinal

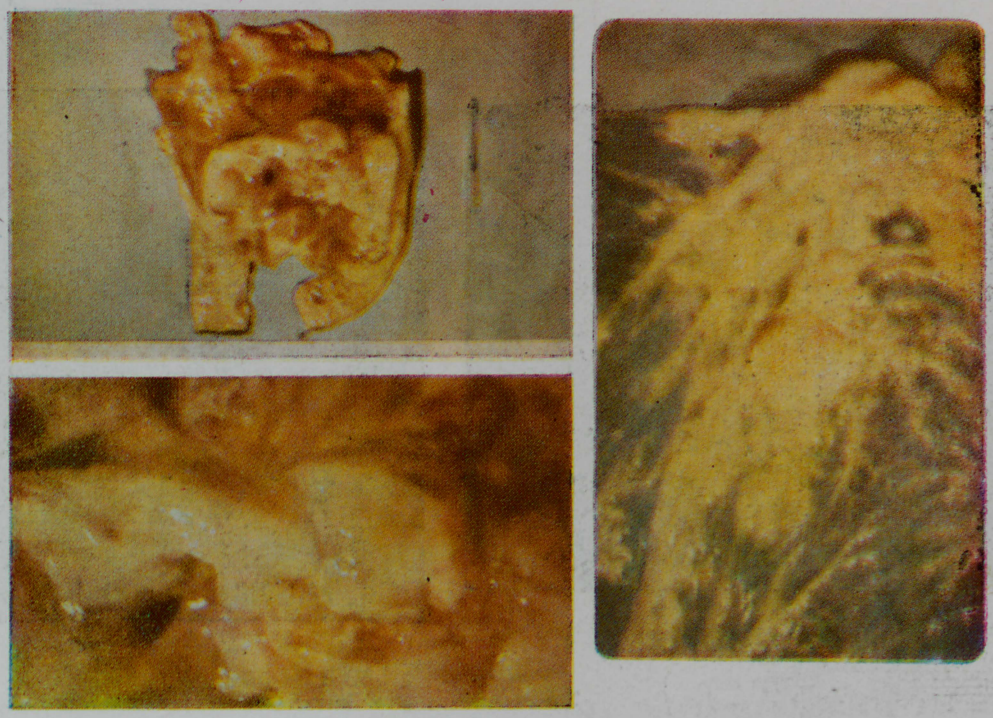

FIGURA Nº 9 — Linfossarcoma ileal, paciente com 6 anos de idade. Verificamos grande ulceração da parede intestinal, evidente espessamento da mesma e comprometimento dos gânglios linfáticos ao nível do omento maior

Hemangiomas Representam o tipo mais freqüentemente verificado, sendo a sua localização mais comum a pele e o tecido celular subcutâneo. Existem várias classificações (capilares, cavernosos, estrelados, etc.) e podem ser identificados em qualquer região do corpo humano. Na nossa casuística, verificamos as localizações seguintes:
Região cervical (Figura nº 10);
Membro superior (Figura nº 11);
Parede torácica (Figura nº 12).

Linfangiomas: Os linfagiomas são tumores de vasos linfáticos. Três tipos fundamentais são identificados: o linfangioma simples, o cavernoso e o higroma cístico. Em nossos pacientes tivemos a oportunidade de identificar 3 casos de higroma cístico. São eles tumores benignos, localizados na região cervical (Figura nº 13), com a forma multilocular, mantendo íntimas conexões com as estruturas cervicais. Êste fato aliás, é o principal responsável pela trabalhosa dissecação que o cirurgião é obrigado a efetuar no trans-operatório. Em muitos casos, torna-se muito difícil ou mesmo impossível a exérese total do tumor. Têm êles uma capacidade ilimitada de crescimento (devido ao fato de que o tecido

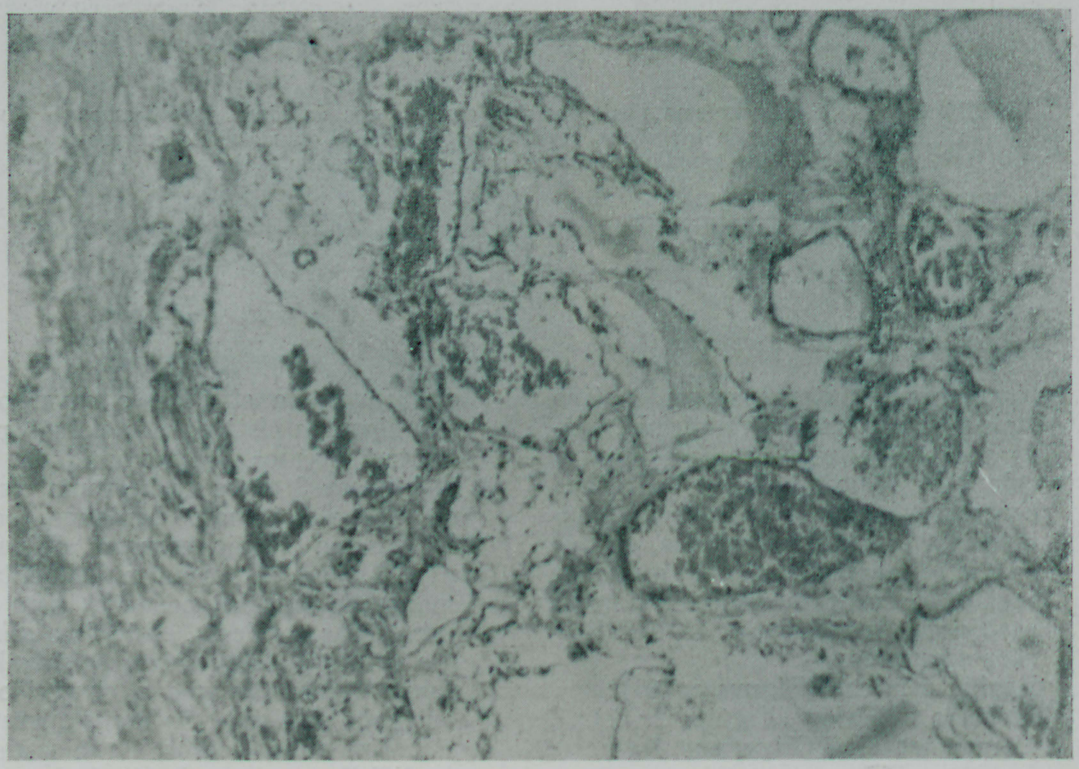

FIGURA Nº 10 — Recém-nascido apresentando grande hemangioma cervical, o qual estendia-se à base da língua e cavidade oral, impossibilitando a deglutição e interferindo na função respiratória. Em baixo, estudo histopatológico

FIGURA Nº 11 — Hemangioma capilar localizado ao nível da face anterior do antebraço E num paciente com 7 anos de idade

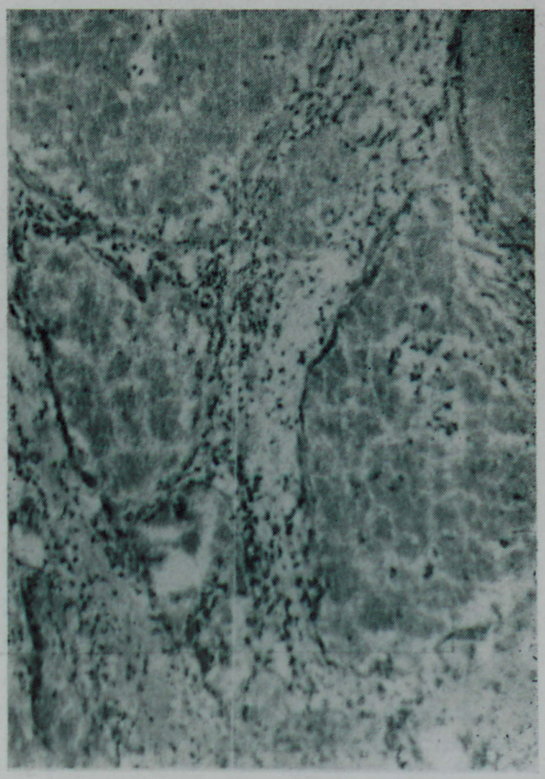

FIGURA Nº 12 — Paciente com 10 anos de idade, portador de um hemangioma localizado ao nível da parede torácica. À D., localização do tumor. À E., estudo histopatológico

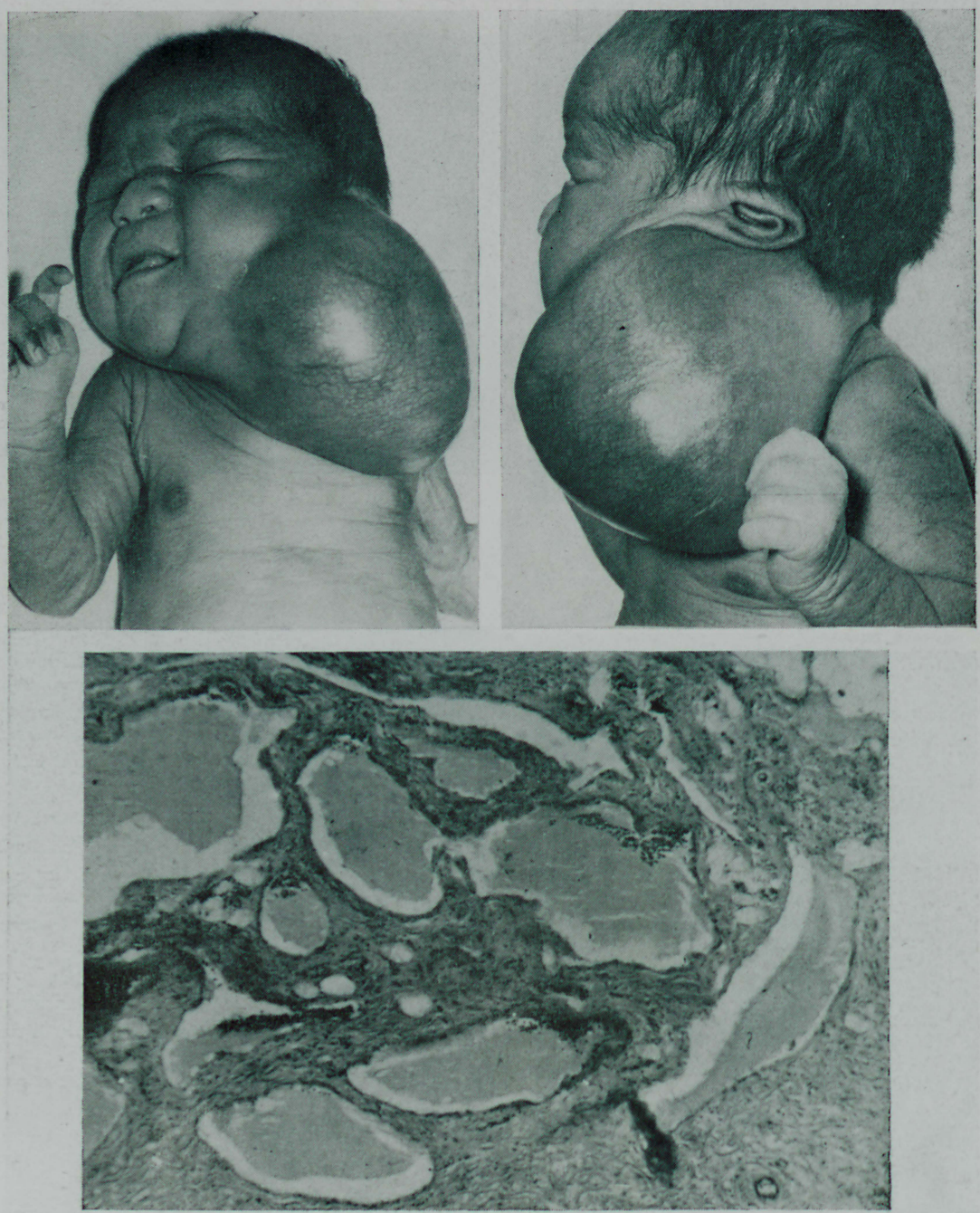

FIGURA Nº 13 — Volumoso Higroma Cístico (linfangioma) num recém-nascido

linfático, que o constitui, possui um poder embriogênico de crescimento irregular), o que faz com que, muitas vezes, a massa tumoral interfira com o funcionamento dos elementos viscerais assestados ao nível da região cervical.

Onfalocele: A onfalocele ou exônfalos é uma disembrioplasia da parede anterior do abdôme, que se caracteriza morfològicamente sob a forma de um tumor de dimensões variáveis, localizado ao nível da região umbelical. No seu interior encontram-se os elementos viscerais que normalmente se situam na cavidade abdominal (Figura nº 14) .Não está, até o presente, suficientemente esclarecido o fator primário, responsável pela malformação em questão. Sabemos, no entanto, que seu aparecimento é conseqüência da falta de desenvolvimento ou então desenvolvimento incompleto da cavidade abdominal. Graças ao esclarecimento dêste ponto, os pacientes portadores dêste tipo de disembrioplasia recebem hoje uma melhor atenção do profissional, atenção esta baseada no melhor conhecimento do mecanismo responsável pela estruturação da onfalocele (falta de cavidade abdominal). Fundamentados nos conhecimentos acima referidos, institui hoje o médico um tratamento clínico para o exônfalos — visando propiciar a formação e o desenvolvimento da cavidade do abdôme. É êste um procedimento terapêutico mais em sintonia com a base etiopatogênica da malformação: não adianta querer colocar cirùrgicamente as vísceras dentro de uma cavidade abdominal ausente ou hipoplásica.

FIGURA Nº 14 — Recém-nascido portador de uma onfalocele. A disembrioplasia em estudo é representada pela falta de migração das vísceras para a cavidade abdominal, condicionada pela ausência ou desenvolvimento incompleto da mesma

Meningocele: *A* meningocele (ou meningomielocele) é a malformação do sistema nervoso mais comum, sendo a localização lombar a mais freqüente. Segundo se admite, resulta a disembrioplasia em estudo na falta de fusão porsal dos lábios da goteira neural, num determinado ponto. Ocorreria êste fato entre a 3a. e 4a. semanas de gestação.

O aspecto morfológico típico da meningocele é representado por uma protuberância de forma sacular e de dimensões variáveis, localizada em posição mediana dorsal (Figura nº 15).

Uma vez determinado o diagnóstico de meningocele, deve ser procedida imediatamente a correção do defeito, a fim de que não haja complicações — representadas principalmente por infecção e ruptura dos envoltórios do tumor. Devemos, no entanto, antes de estabelecermos a terapêutica cirúrgica, ter em mente a possibilidade de que a meningocele represente um mecanismo de defesa do organismo, pela existência de outra malformação raque-medular alta. A pesquisa deve ser cuidadosa, a fim de que o nosso paciente não apresente posteriormente complicações de grande gravidade (hidrocefalia). O exame neurológico do recém-nascido deve ser cuidadoso, procurando o médico evidenciar a existência de paralisia dos membros inferiores — de existência bastanate freqüente nos casos de meningocele — a fim de que sejam comunicados os responsáveis pelo paciente. Desta forma não poderão os mesmos, posteriormente ,atribuir a paralisia à terapêutica cirúrgica instituída.

Tivemos a oportunidade de atender 6 pacientes, portadores de meningocele, sendo que em um deles (Figura nº 16) a localização do tumor era fora do habitual. Todos os nossos pacientes foram encaminhados ao Serviço de Neurologia e Neurocirurgia do Hospital Santo Antônio para tratamento (Serviço do Dr. Mario Coutinho).

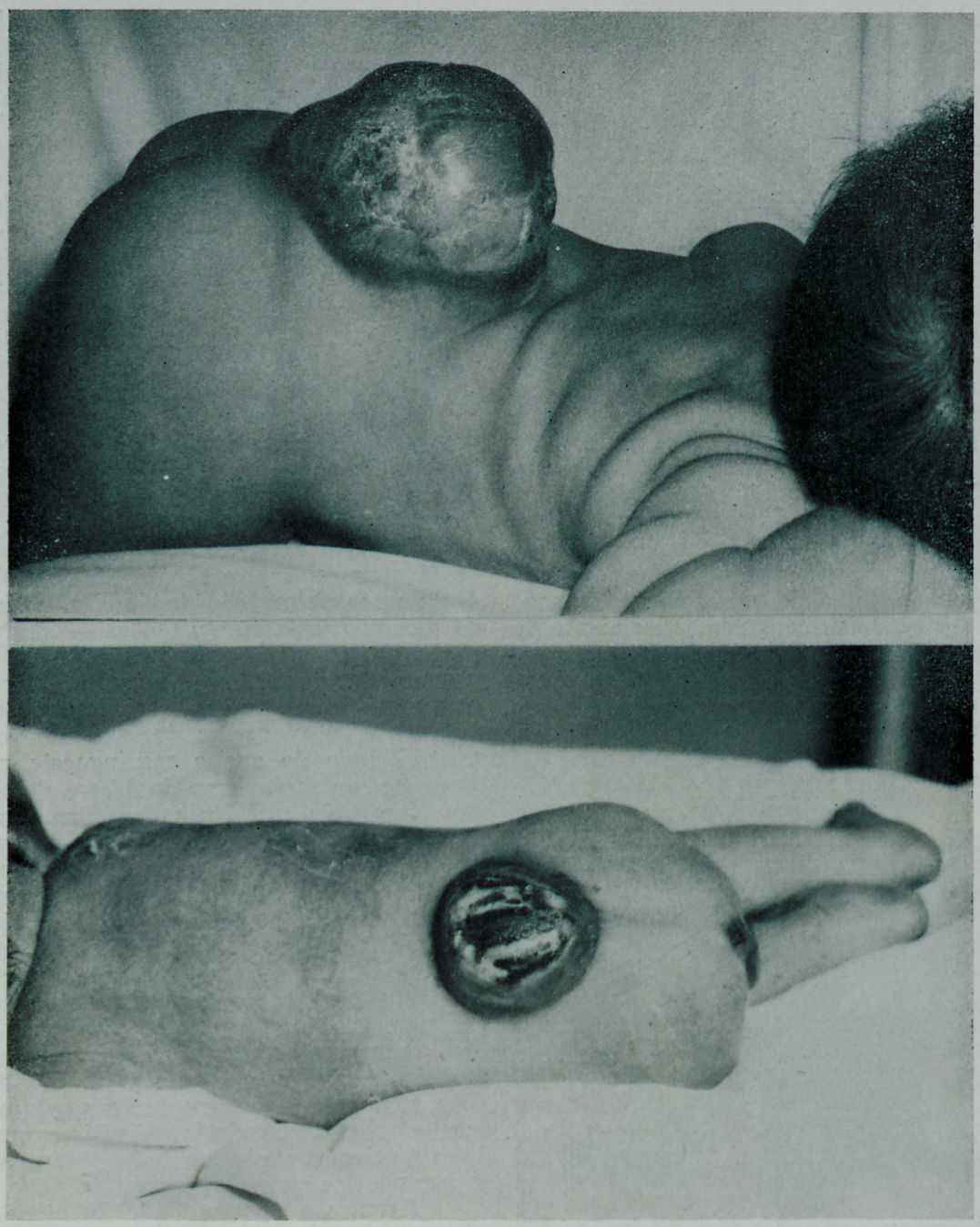

FIGURA Nº 15 — Meningocele, na localização mais freqüentemente identificada. O caso documentado em baixo, permite a verificação de um processo infeccioso localizado ao nível do envoltório do defeito apresentado pelo paciente

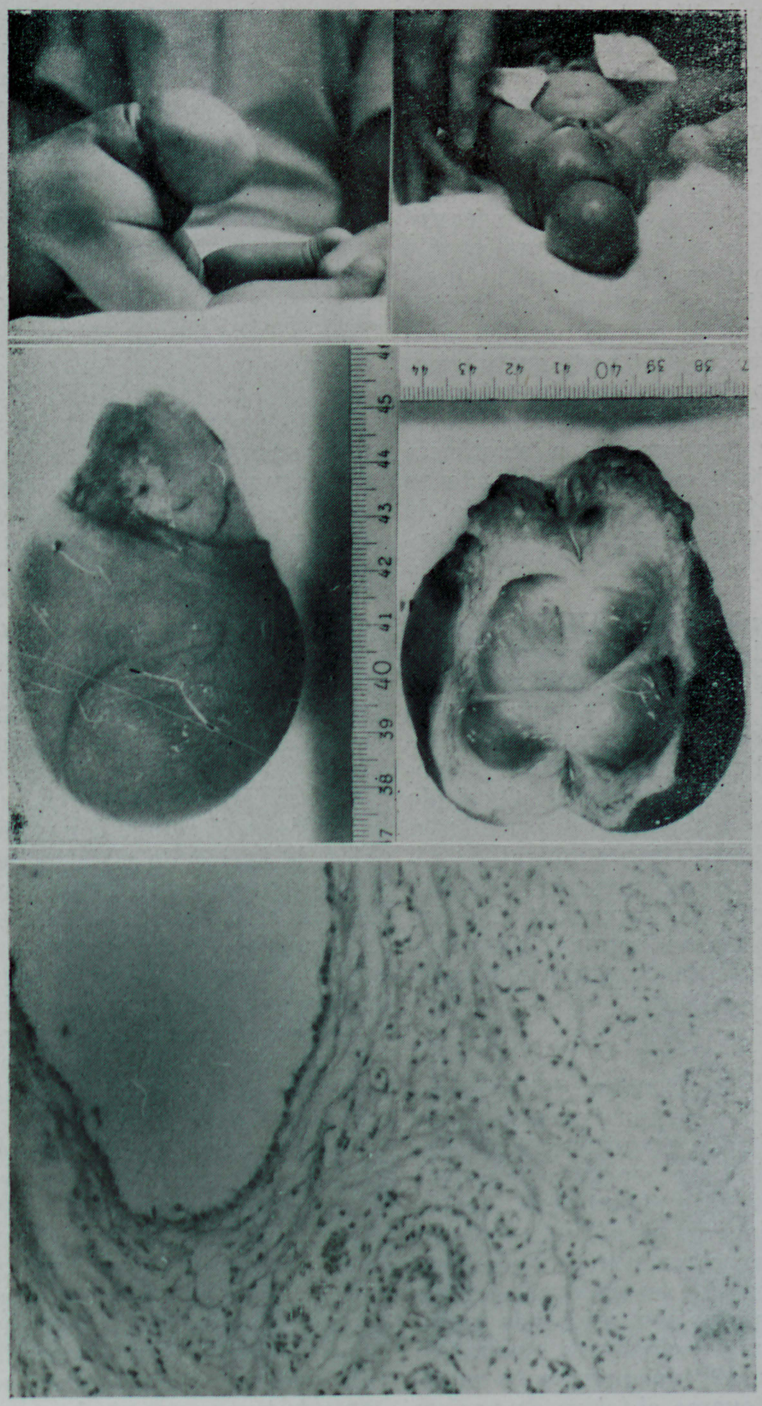

FIGURA Nº 16 — Tumor volumoso, identificado num recém-nascido, o qual se conectava com a coluna terminal ao nível do buraco sacral (meningocele). Verificamos a sintopia inusitada, o aspecto multilocular, o revestimento meningeu interno do tumor e, finalmente, o estudo histopatológico

Cisto de ducto tireoglosso: Os cistos de ducto tireoglosso são formações de dimensões variáveis, situadas na região cervical em qualquer dos pontos que representam o primitivo trajeto do canal tireoglosso o qual, como sabemos, vai originar a glândula tireóide. Situam-se na linha média, face anterior da região cervical, geralmente baixo do osso hióide (Figura nº 17). São tumores benignos, mas a sua presença se constitui em desagradável problema estético e infeccioso, devido ao fato de que comunica êle com o faringe (base da língua). Qualquer processo infeccioso (rinofaringite) pode induzir uma formação purulenta no interior do cisto, o qual pode evoluir para a formação de uma fístula cutânea. No momento da exérese cirúrgica, devemos pesquisar prèviamente a existência de tecido tiróideu, a fim de que não se trate de uma tireóide ectópica e não de um cisto de ducto tireo-glosso persistente.

Linfogranulomatose (Hodgkin): A doença de Hodgkin é um linfoma maligno, freqüentemente identificado na criança. Na nossa casuística compareceu o Hodgkin em 6 oportunidades, sendo freqüente a localização cervical da adenopatia que caracteriza a doença. O estudo histopatológico dos gânglios permite a identificação de um tipo anormal de célula reticular, primeiramente descrita por Reed-Sternberg (Figura nº 18). Interessante é salientar ,no quadro evolutivo da doença, a esplenomegalia e a metaplasia mielóide do baço.

Teratoma retro-peritonial: O teratoma retro-peritonial é um tumor no qual podemos identificar estruturas derivadas dos três folhetos: ectoderme (pele, tecido nervoso, dentes); endoderma (epitelios respiratório e digestivo) e mesoderma (tecidos conetivo e vascular). Podem ser de natureza benigna ou maligna, conforme apresentem ou não atividade proliferativa de seus constituintes tissulares. As Figuras nºs. 19 (documentação radiográfica) e 20 (exame objetivo do paciente, trans-operatório e estudo da peça cirúrgica) documentam um caso típico de teratoma retro-peritonial, identificado num recém-nascido pertencente à nossa casuística.

Hepatoma: Os tumores hepáticos foram identificados em três oportunidades por nós em nossos pacientes. São de natureza maligna e de evolução rápida. No exame objetivo dos pacientes verificamos distensão abdominal, protusão da cicatriz umbelical, circulação colateral e ascite. História pregressa de problemas digestivos eventualmente são referidas pelos pacientes. A localização é freqüentemente ao nível do lobo D, existe hepatomegalia e a localização corresponde — no mencionado lobo D — à sua face superior. O tumor é friável, existe necrose e destruição do tecido hepático. As Figuras nºs. 21 e 22 referem-se a casos de hepatomas.

Neuroblastoma: O neuroblastoma é um tumor oriundo da célula nervosa simpática, mais freqüentemente identificado ao nível da medula da suprarenal. Origina metástases que se localizam nos ossos do crânio, órbita e rim. Na nossa casuística identificamos, em 3 oportunidades, a presença dêste tipo de tumor, assestado ao nível da suprarenal E e, em todos os casos, dando metastases para os ossos do crânio, órbitra e rim. A Figura nº 23 documenta um caso típico.

Neurofibroma: O neurofibroma é um tipo de tumor do sistema nervoso periférico, que se caracteriza por uma hiperplasia circunscrita da estrutura fibrosa dos nervos. Pode apresentar-se como um único tumor solitário (Figura nº 24), ou então representado por múltiplos nódulos cutâneos (Neurofibromatose múltipla ou doença de Von Recklinghausen). Tivemos a oportunidade de efetuar o tratamento de 3 pacientes, todos êles portadores de neurofibroma representado por um único tumor, e todos localizados no nível do pescoço (nuca).

Lipoma perineal (vulvar): A Figura nº 25 documenta um caso de lipoma por nós atendido e que divulgamos na oportunidade pela inusitada localização do mesmo. Apresentava-se como um grande tumor assestado ao nível do grande lábio à E, juntamente com mais duas pequenas saliências pediculadas anexadas à massa principal. A exérese cirúrgica foi fácil e a paciente encontra-se presentemente em bom estado.

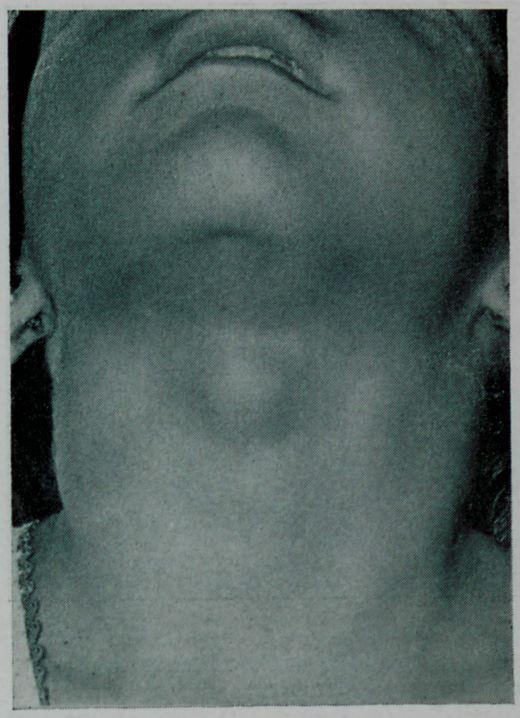

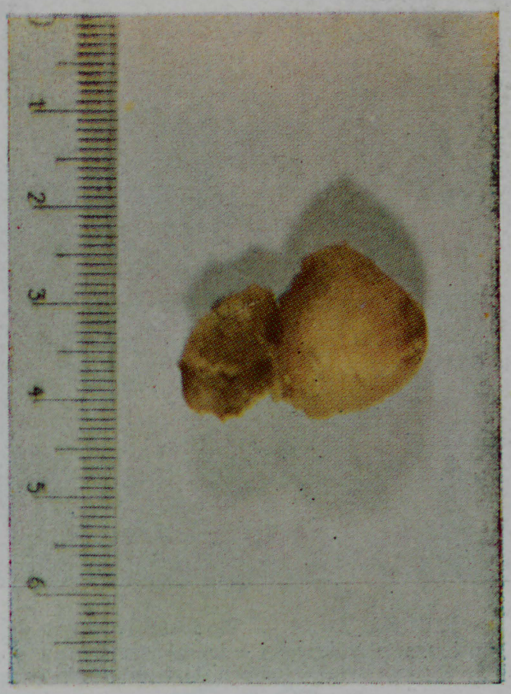

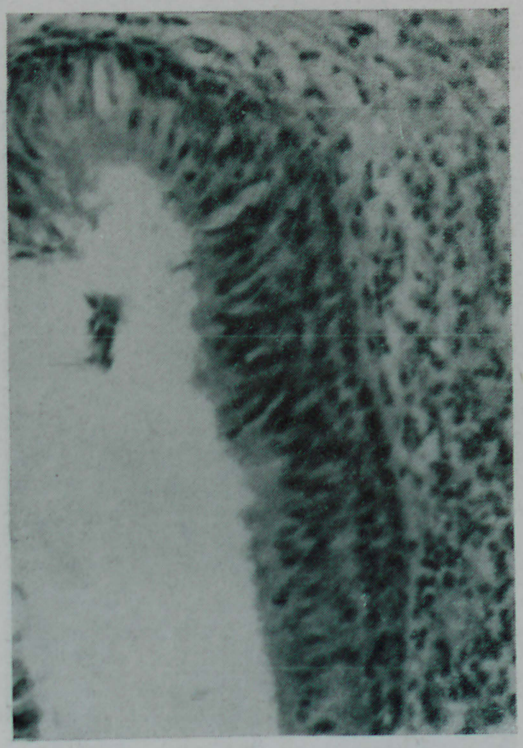

FIGURA Nº 17 — Paciente portadora de um cisto de ducto tireoglosso persistente. Verificar a posição mediana cervical do mencionado cisto, e o aspecto histológico característico com que o mesmo habitualmente se apresenta

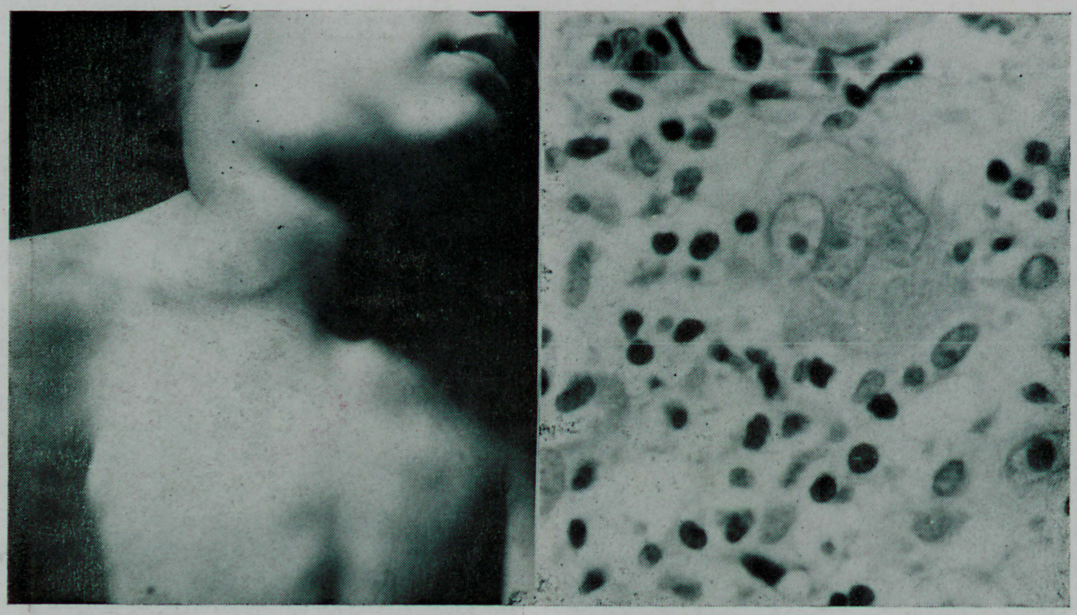

FIGURA Nº 18 — Paciente portador de uma doença de Hodgkin. Verificamos extensa e volumosa adenite cervical e o estudo histopatológico identificando a presença de uma célula característica (Reed-Sternberg)

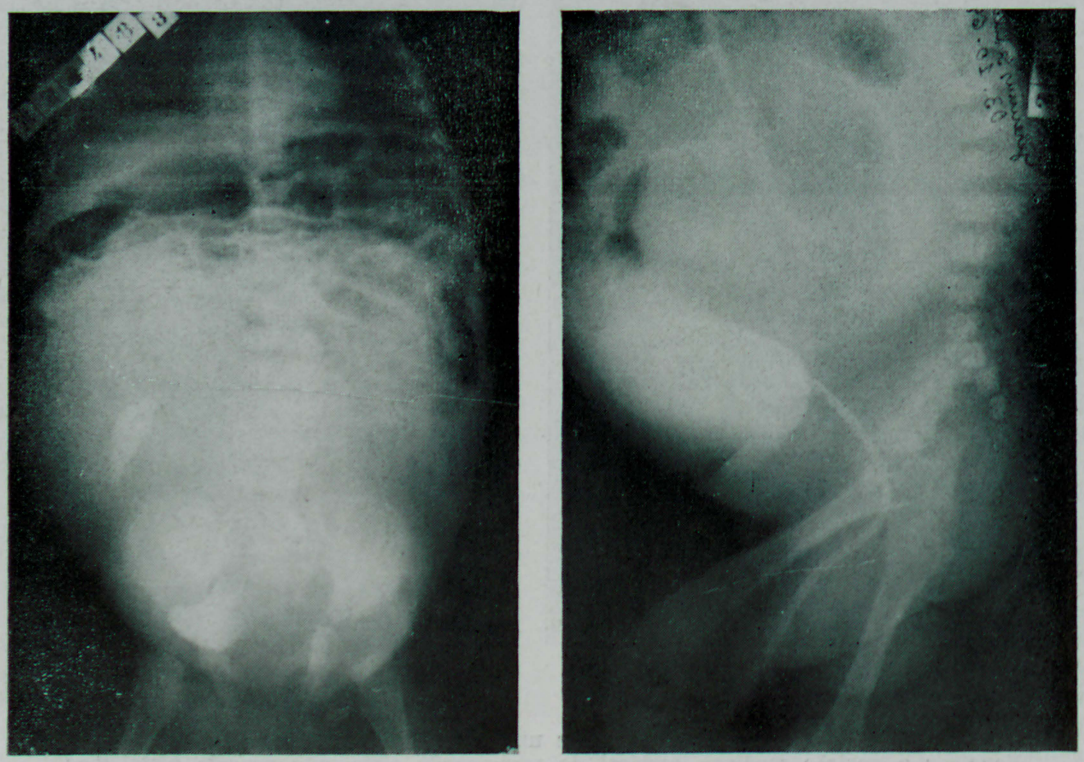

FIGURA Nº 19 — Estudo radiográfico contrastado de abdôme de um recém-nascido, portador de volumoso tumor retro-peritonial

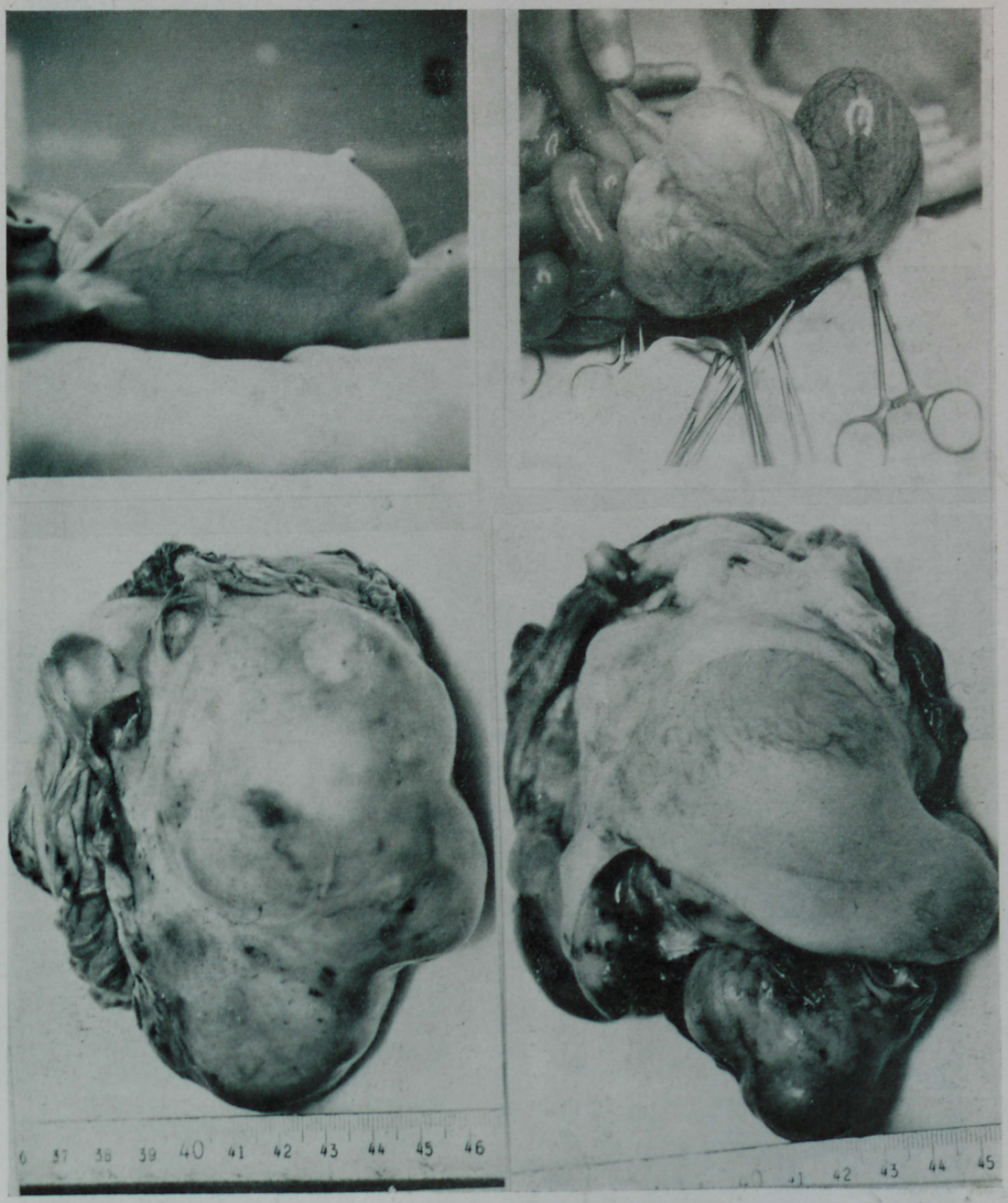

FIGURA Nº 20 — Mesmo paciente da figura anterior: verificamos a grande distensão abdominal que o mesmo apresentava, aspecto trans-operatório do tumor, e estudo da peça cirúrgica, na qual verificamos esbôço de região glútea (recoberta de pelos) e pequeno segmento da coxa

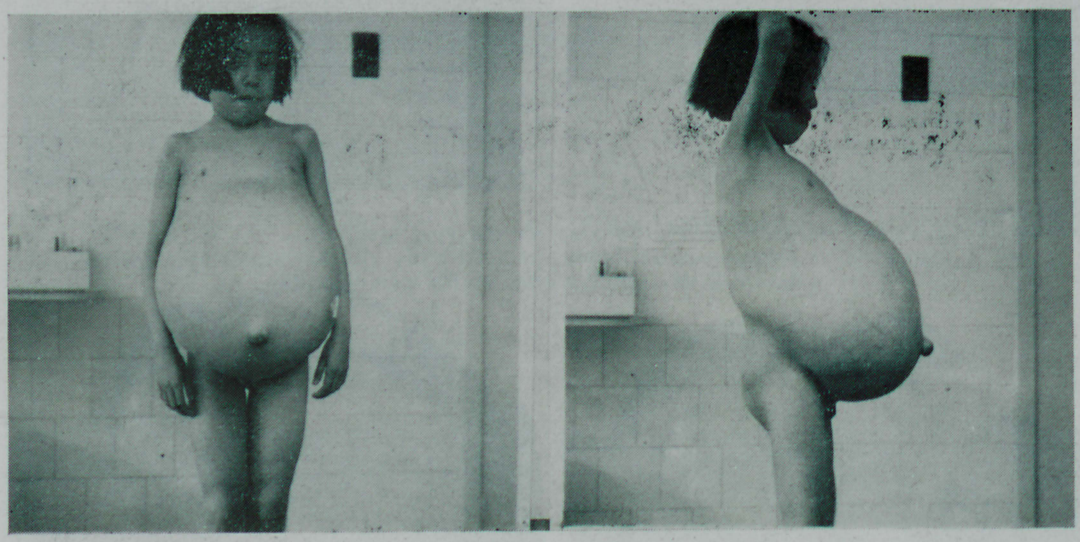

FIGURA Nº 21 — Paciente portadora de um tumor hepático (hepatoma). Verificamos grande distensão do abdôme, protusão da cicatriz umbelical, circulação colateral e volumosa ascite

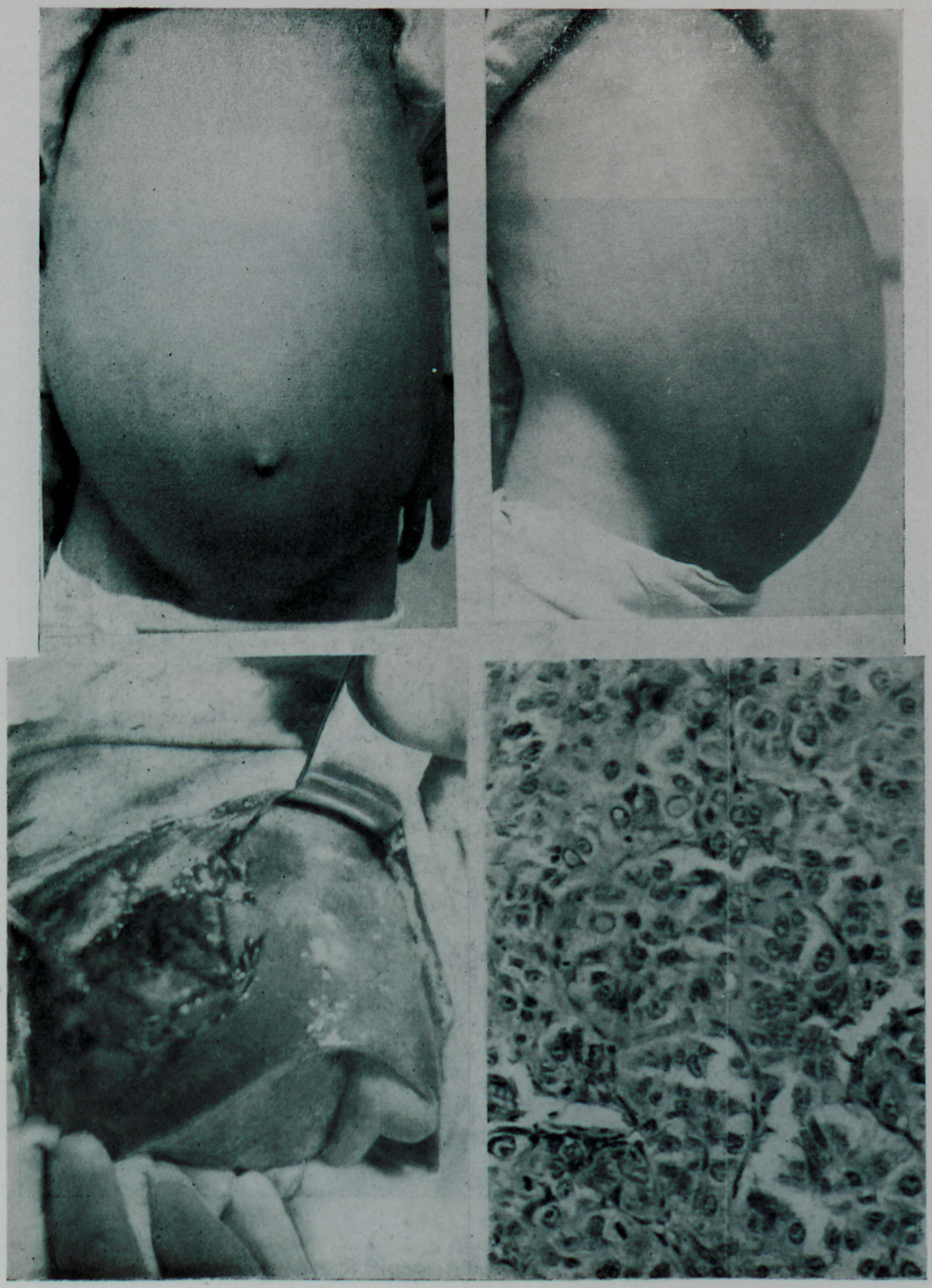

FIGURA Nº 22 — Volumoso tumor hepático (hepatoma). Verificamos aumento de volume do abdôme, protusão da cicatriz umbelical, circulação colateral e, no transoperatório, hepatomegalia e grande tumor assestado ao nível da face superior do lobo D do fígado, com grande área de necrose. O estudo histopatológico identifica o hepatoma

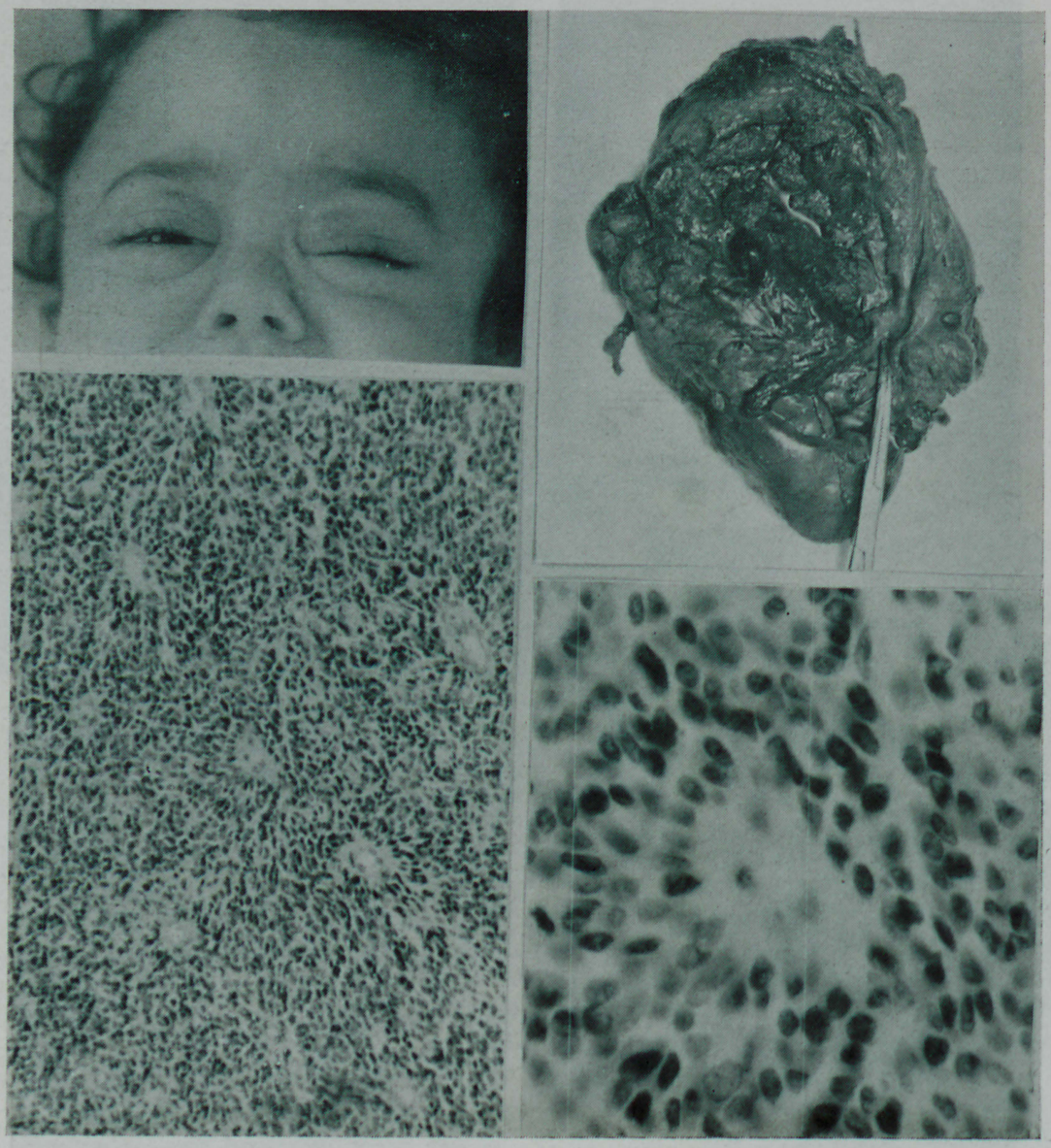

FIGURA Nº 23 — Neuroblastoma em uma paciente com 2 anos de idade. Verificamos a existência de metástases para os ossos da cabeça, aspecto da peça cirúrgica, na qual se verifica o grande comprometimento do rim e, finalmente, o estudo histopatológico

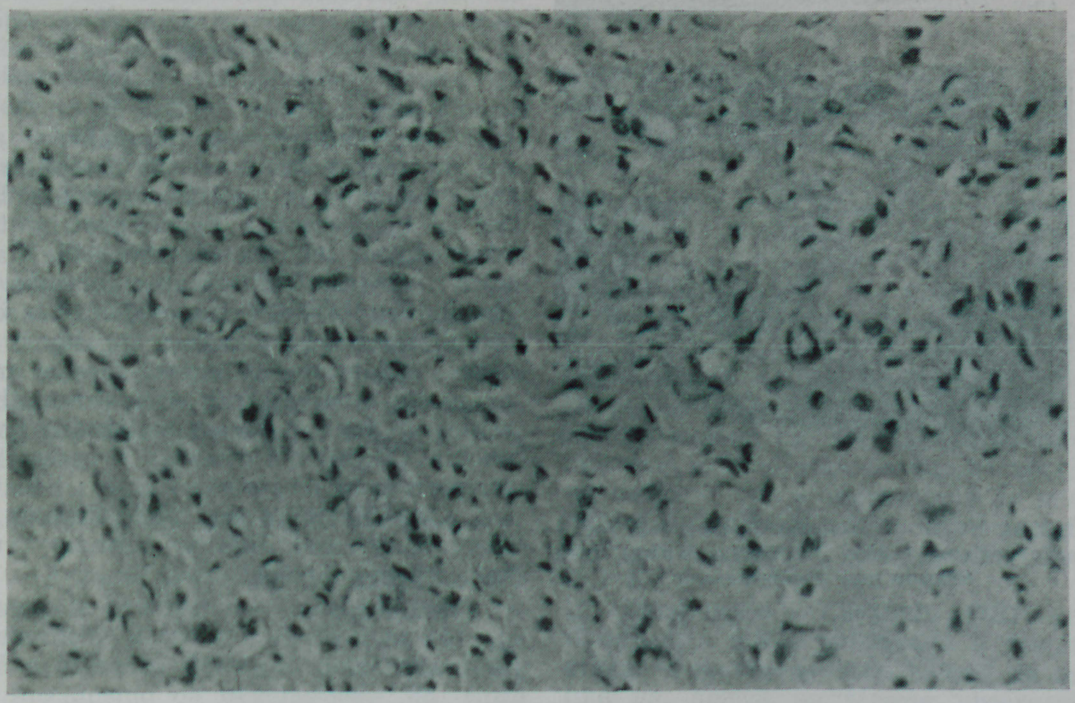

FIGURA Nº 24 — Lactente apresentando grande neurofibroma, assestado ao nível da nuca à E.

FIGURA Nº 25 — Volumoso lipoma, com localização perineal (vulva — grandes lábios), identificado num recém-nascido

Sumário

O A. procura divulgar, nêste trabalho, a sua experiência pessoal no atendimento de 100 pacientes pediátricos, portadores de tumores. Faz uma análise dos dados de identificação dos mencionados pacientes e um breve resumo das principais eventualidades patológicas que encontrou nos 100 casos.

Conclui a sua exposição, fazendo alguns comentários sumários sôbre cada um dos tipos de tumor que encontrou nos seus pacientes: embrioma maligno, 22 casos; linfossarcoma, 17 casos; angiomas, 11 casos; onfalocele, 10 casos; meningocele lombar, 9 casos; cisto de ducto tireoglosso, 8 casos; Hodgkin, 6 casos; teratoma retro-peritonial, 4 casos; hepatoma, neuroblastoma e neurofibroma com 3 casos cada um; e, finalmente, 1 caso de lipona localizado ao nível do períneo (vulva).

Summary

The A. makes — in this paper — some considerations about the characteristics of tumors in pediatric patients, based in his personal experience in the treatment of 100 cases, in which the diagnostic were the following: embryoma of the kidney (Wilm's tumor), 22 cases; lymphosarcoma, 17 cases; angiomas, 11 cases; onfalocele, 10 cases; lumbar meningocele, 9 cases; cyst of persistent thyroglossal duct, 8 cases; malignant lymphoma (Hodgkin's disease), 6 cases; retro-peritoneal teratoma, 4 cases; hepatoma, neuroblastoma and neurofibroma, 3 cases each; and, finally, perineal (vulvar) lipoma, 1 case.