

## VASCULARIZAÇÃO DO ÓRGÃO DO ESMALTE NO RATO

Hardy Ebling (\*)

### Introdução

«Tem havido considerável controversia sobre a questão de vascularização do órgão do esmalte» (3).

Isto talvez possa ser explicado considerando que a penetração de vasos no órgão do esmalte só se verifica poucos dias antes do aparecimento da dentina e do esmalte. Outro motivo deve ser o apontado por Jump (7)... considerável confusão persiste, porque em poucos casos foi este problema o principal objeto de investigações ou foram descritas as espécies, as idades e a posição do dente.

### Material e Métodos

O material que serviu para este estudo é composto de 21 ratos Spra-

gue Dawley, com 20 dias de vida «in utero». Três ratos foram incluídos inteiros e cortados longitudinalmente. Os restantes foram decapitados, incluído somente a cabeça. Nove foram cortados em sentido transversal e nove em sentido sagital.

O material foi fixado no seguinte líquido:

Ácido pícrico solução saturada —  
75,00ml

Formol a 37 — 25,0 ml

Ácido tricloracético — 1,0 g.

e descalcificado em álcool 50 com 5% de ácido tricloracético, tudo de acordo com a técnica descrita por Powers (9).

As lâminas foram coloridas por hematoxilina Harris e eosina alcóolica.

\* Catedrático de Histologia.

### Revisão da literatura.

Poulton (10) encontrou vasos na geleia do esmalte no Ornithorhynchus, mas não no estrato intermedio.

Hopewel-Smith e Tims (4) demonstraram a presença de vasos no órgão do esmalte do canguru.

Jordan (5) acreditava tratar-se de uma falsa impressão pelo fato de observar-se vasos do plexo que existe por fóra do germen e que podem fazer pressão sobre o órgão do esmalte, parecendo então que o órgão é irrigado, quando na verdade há apenas invaginação.

Addison e Appleton (1) encontraram vasos na geleia do esmalte do rato.

Jordan (6) seccionando blocos que havia previamente usado para estudar o órgão do esmalte do incisivo de rato com finalidade de obter material para aulas práticas, verificou que o órgão do esmalte do molar de um rato albino de sete dias continha numerosos capilares sanguíneos. Como Jordan ficasse em dúvida se este caso representava uma variação individual ou específica, cortou outros blocos nos quais a cabeça do rato era cortada ao nível do molar.

«Em todos os casos o órgão do esmalte era vascularizado».

Como as incertezas continuassem sugeriu ao Dr. Speidel que fizesse um estudo comparativo do desenvolvimento do molar do rato albino com o rato comum. Este estudo foi feito, em ratos de 15 a 21 dias «in utero» e ratos com uma semana. Deste material foi descrito como característicos um supri-

mento ao órgão do esmalte. «Estes capilares intrínsecos são terminais. Terminam dentro do retículo estrelado».

Jump (8) estudando parte da mandíbula removida na necropsia de material humano cuja idade variava de seis meses de vida «in utero» a 14 meses de idade, diz:

«A presença de vasos sanguíneos no órgão do esmalte tem sido tão freqüentemente observado no material humano neste laboratório que acreditamos ser justificado afirmar que a penetração vascular no órgão do esmalte ocorre em todos os dentes posteriores no homem depois que iniciou-se a deposição de esmalte e dentina».

Frshufvud (2) trabalhando com material humano encontrou hemácias na geleia do esmalte, mas não vasos. No rato, demonstrou a presença de um grande número de hemácias, mas não pode encontrar vasos. No porco, não encontrou vasos nos primeiros estágios de desenvolvimento do esmalte, mas encontrou-se nos últimos.

Os achados deste autor, no rato, coincidem com os de Prenant (11). E' que a demonstração de hemácias no órgão do esmalte do rato é mais fácil de demonstrar do que a presença de vasos, quer se trate de um artifício conforme acredita Prenant, ou não.

A vascularização do órgão do esmalte no peixe foi demonstrada sem margem de dúvida por Kvam (12) no *Ctenolabrus rupestris*: «considerável vascularização da parte ectodérmica do germen dentário».

Mais tarde Kvam (13) ampliou

seus estudos com uma nova espécie de peixe, *Labrus berggylta* e a já citada *Ctenolabrus rupestris*.

Neste material Kvam nunca encontrou vasos «na parte ectodérmica do germen dentário», enquanto a formação da fundação orgânica estava em curso. Mas após a fundação orgânica estar depositada, começando a calcificação, observou vasos na «parte ectodérmica do germen dentário».

«Com o avanço da calcificação, maior é o número de vasos que penetram no epitélio e finalmente os vasos podem ocupar a maior parte ectodérmica do germen dentário».

«O processo de vascularização deve portanto ser efetivo durante um curto período da formação do dente».

#### Contribuição pessoal.

Os vasos que chegam abundantemente ao epitélio externo, alguns deles atravessando-o, podem ter dois trajetos:

a) Vasos que marginam a última camada de osso do alveolo primitivo e a certa altura desviam-se quase em ângulo reto em direção ao epitélio externo.

b) Vasos que seguem em continuidade e externamente com o epitélio externo desde a bainha de Hertwig.

Estes vasos têm um curso ondulado, podendo dar a impressão, em córtex transversais que sua direção seja antero-posterior.

Alguns desses vasos atravessam o epitélio externo e se continuam

na geleia do esmalte. Alguns podem atingir um grande calibre como o da fotomicrografias números 2 e 4, que mede: diâmetro maior 110 micra, diâmetro menor 84 micra. Entretanto este calibre é excepcional. Em geral os vasos encontrados na geleia do esmalte são bem menores. Em todos os vasos observados havia hemácias. Fig. 1 e 3.

#### Conclusão

Aos 20 dias de vida «in utero» o rato Sprague Dawley apresenta vasos na geleia do esmalte de seus molares.

#### Summary

The author has studied frontal and sagittal sections of 21 Sprague Dawley mice heads twenty days «in utero» old. He found the presence of blood vessels in the stellate reticulum of the enamel organ, the largest one measuring up to 110 micra in diameter.

#### Agradecimento.

Agradeço ao Dr. Aron Kac a gentileza de fotografar as preparações.

#### BIBLIOGRAFIA

1. Addison, W. H. F., Appleton, J. L.: The Vascularity of the Enamel Organ in the Developing Molar of the Albino Rat, *Am. Journ. Anat.*, 31:161, 1922.
2. Forshufvud, S.: *Über Zahns-*

- chmelz dessen Genese, Vitalität und Struktur. Göteborg, 1941.
3. Glasstone, S.: The Vascularisation of Normal and Grafted Tooth Germes, *J. D. Res.*, 33: 730, 1954.
  4. Hopewel-Smith, A., Tims, H. W. M., Tooth Germs in the Wallaby, *Macropus billiardieri*, *Proc. Zool. Soc. London*, p. 926, 1911.
  5. Jordan, H.E.: The Comparative Histology of the Enamel Organ of the Mammalian Tooth, with Special Reference to its Blood Supply, *Am. Journ. Anat.*, 29: 379, 1921.
  6. Jordan, H.E.: The significance of the blood vessels within the enamel organ of the Molar Teeth of the Albino Rat, *Anat. Record*, 25: 291, 1923.
  7. Jump, E. B.: Vascurarity of the Human Enamel Organ, *J. D. Res.*, 17: 505, 1938.
  8. Jump, E. B.: *ibid.*
  9. Powers, M. M.: The Staining of Nerve Fibers in Teeth, *J. D. Res.*, 31: 383, 1952.
  10. Poulton, E. B.: *apud* Kvam, T., Comparative Study of the Ontogenetic and Phylogenetic Development of Dental Enamel, Supplement To *Den Norske Tannlaegeforenings Tidende*, vol. 56, 1946.
  11. Prenant, A.: *Apud* Erausquin, J., «Embriologia Dentaria Humana», Buenos Aires, Progrental, 1955, p. 29, (32).
  12. Kvam, T.: Comparative Study of the Ontogenetic and Phylogenetic Development of Dental Enamel, Supplement To *Den Norske Tannlaegeforenings Tidende*, vol. 56, 1946.
  13. Kvam, T.: The Development of Mesodermal Enamel on Piscine Teeth, *Aktietrykkeriet I Trondhjem, Trondheim* 1950.

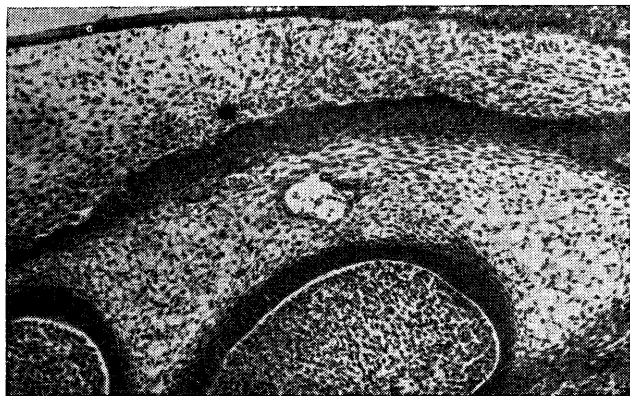
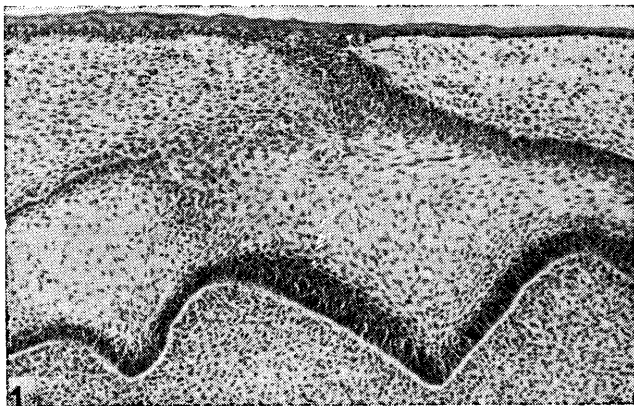


Fig. 1 e 2. Aumento aproximado 100 diâmetros.  
Vasos na geleia do esmalte do molar de rato.

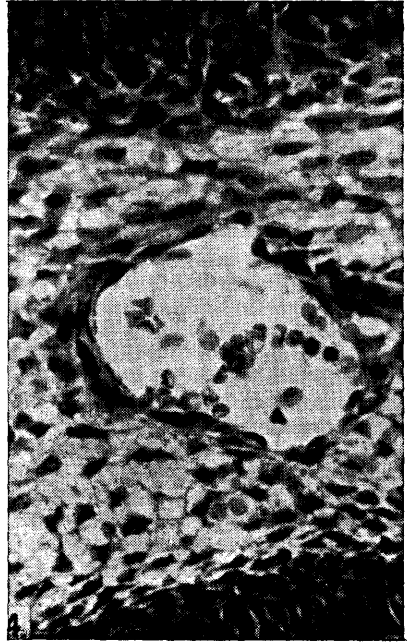
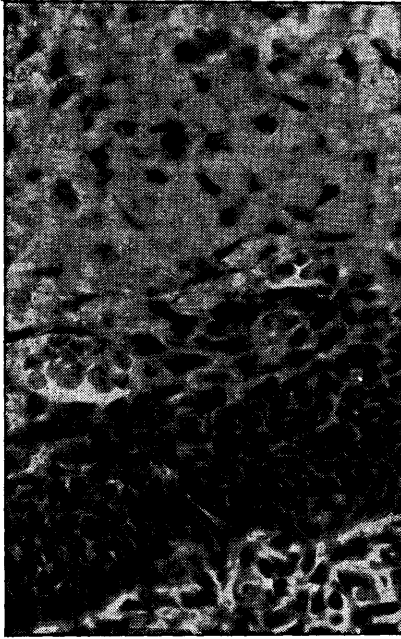


Fig. 3 e 4. Aumento aproximado 430 diâmetros.

Vasos na geleia do esmalte do molar de rato