

# Hidróxido de cálcio como medicação intracanal em casos de necrose pulpar com lesão periapical

## *Calcium hydroxide as an intracanal medication in cases of pulpal necrosis with apical osteites*

Maria Paula Schilling Sardi\*  
Rafaela Froener\*\*  
Elaine Vianna Freitas Fachin\*\*\*

### RESUMO

O objetivo deste trabalho é verificar a capacidade do hidróxido de cálcio em manter o canal asséptico após a realização do preparo químico-mecânico em dentes com necrose pulpar e presença de lesão periapical. Nestas condições, foram selecionados 19 pacientes e realizado teste bacteriológico durante o tratamento endodôntico. Dentes com culturas negativas após o preparo químico-mecânico, 80% mantiveram-se negativos após a remoção do hidróxido de cálcio utilizado como medicação de demora, e 100% negativo após uso do PMCC. Dessa forma nota-se que o PMCC, assim como o hidróxido de cálcio, manteve a desinfecção obtida durante o preparo químico-mecânico, podendo ser utilizado como medicação intracanal em dentes com polpa necrosada.

### SUMMARY

The purpose of this study is to evaluate calcium hydroxide as a root canal dressing in presence of apical lesion due to pulpal necrosis, after chemomechanical preparation. Culture test were done in 19 patients in wich 80% of all teeth treated with calcium hydroxide remained negative and 100% treated with PMCC. Under the present experimental conditions, PMCC as well as calcium hydroxide mantained the disinfection status pursued during chemomechanical preparation and therefore is indicated as an intracanal medicament in such cases.

### UNITERMOS

Curativo de demora. Hidróxido de cálcio. Canal radicular. Necrose pulpar.

### KEYWORDS

Curative Wait - calcium hydroxide - rootcanal - pulpal necrosis

## Introdução e revisão literata

O sucesso do tratamento endodôntico de dentes infectados está na dependência direta da eliminação dos agentes patogênicos do canal radicular. O preparo químico-mecânico com a utilização de soluções irrigadoras bactericidas, realmente reduz o número de bactérias presentes. Contudo, apesar de que Seltzer et al.<sup>18</sup> defendem o tratamento endodôntico sem a utilização de uma medicação intracanal, e do conhecido axioma "o que é removido do canal é mais importante do que o que nele é colocado", já foi demonstrado<sup>1,10,13</sup> que na ausência de um curativo inter-sessões as bactérias remanescentes voltarão a se reproduzir, e poderão ser detectadas na luz do canal radicular após 72 a 96 horas; particularmente quando a flora bacteriana, predominantemente anaeróbia, encontra-se sediada nos túbulos dentinários, ramificações laterais e erosões cementárias apicais.

Seltzer et al.<sup>19</sup> demonstram que a reparação em casos de lesão pode ocorrer em dentes com culturas positivas ou negativas. Con-

tudo, a literatura existente tende a enfatizar a eliminação de bactérias e do substrato do qual elas dependem dentro do canal; Oliet e Sorin<sup>14</sup> afirmam que o tratamento endodôntico estará fadado ao fracasso se bactérias estiverem presentes no interior do conduto radicular quando de sua obturação.

Em casos de pulpectomias, a existência de ramificações colaterais não tem significativa importância clínica, mas em casos de necrose pulpar esta realidade é de fundamental importância, já que as ramificações laterais e deltas apicais estão presentes em 42% dos dentes humanos<sup>7</sup>, e por não permitirem o acesso de instrumentos endodônticos vão persistir contaminados, tornando-se um fator responsável pelos fracassos observados após a terapia de dentes com lesão periapical. As soluções irrigadoras e medicação de demora, portanto, passam a ser os responsáveis pela desinfecção destas áreas não atingidas. Holland et al.<sup>9</sup> realizaram um estudo em cães portadores de dentes com lesão apical. Neste trabalho demonstram que a solução irrigadora não exerce capital influência, e recomendam o uso de um curativo inter-sessões para melho-

res resultados de reparação.

Desta forma, a utilização de um curativo de demora quando da endodontia de dentes infectados deve ser sempre considerada<sup>8,11</sup> e o medicamento a ser utilizado cuidadosamente selecionado<sup>2</sup>. Uma medicação intracanal ideal ainda não foi proposta, sendo o paramonoclorofenol canforado (PMCC), o hidróxido de cálcio e suas combinações amplamente utilizados, apresentando resultados favoráveis, mas também muitas controvérsias<sup>1,15</sup> quanto ao seu uso, tempo de permanência no interior do canal e efetividade.

O efeito antibacteriano do hidróxido de cálcio e do PMCC já foi testado contra germens aeróbios e anaeróbios. Sabe-se que os microorganismos anaeróbios são predominantes em casos de necrose pulpar, sendo os responsáveis pela manutenção das lesões. Georgopoulou et al.<sup>6</sup> analisaram o efeito

\* Este trabalho foi apresentado na XXVII Semana Acadêmica da FO-UFRGS

\*\* Acadêmica do 7º Semestre da FO-UFRGS

\*\*\* Professora Adjunta das Disciplinas de Endodontia I e II da FO-UFRGS.

antibacteriano do hidróxido de cálcio e do PMCC sobre bactérias anaeróbias encontradas no conduto radicular. Neste estudo afirmaram que o hidróxido de cálcio foi significativamente mais efetivo que o PMCC. Este último também teve ação sobre os germes anaeróbios mas exigia tempo maior de permanência do medicamento no interior do canal radicular. Os autores concluíram que o uso do hidróxido de cálcio é preferível, no mínimo em casos de reagudização do quadro e infecções persistentes.

Safavi et al.<sup>17</sup> realizaram culturas de pacientes que se submeteram ao tratamento endodôntico. A análise dos resultados mostrou que no grupo medicado com hidróxido de cálcio a frequência de culturas negativas atingiu 77,4%. Estes resultados combinam com os encontrados por muitos autores<sup>1,3,16,20</sup> que também analisaram a capacidade antibacteriana do hidróxido de cálcio, constatando sua efetividade. Outros, entretanto obtiveram achados que vão de encontro aos descritos<sup>15,21</sup>. Stevens et al.<sup>21</sup> realizaram um estudo "in vitro" em dentes de gatos. Os autores concluíram que o hidróxido de cálcio não foi efetivo em destruir *S. faecalis* quando comparado ao clorofenol canforado.

Um curativo de demora deve destruir os microorganismos não atingidos pelo preparo biomecânico, reduzir a inflamação periapical, neutralizar os produtos tóxicos provenientes da degradação tecidual e atuar como barreira contra infiltração no período inter-sessões<sup>2</sup>. O uso do hidróxido de cálcio é apoiado em sua multiplicidade de ações (antimicrobiana, indutora de mineralização, antiinflamatória, hemostática) e no alto pH do medicamento, o qual além de possuir ação favorável nos sítios de reabsorção<sup>4,9,22</sup>, torna o meio impróprio para a sobrevivência e reprodução dos agentes patogênicos.

Leonardo et al.<sup>11</sup> cita que o combate aos microorganismos anaeróbios localizados em pontos inacessíveis ao preparo biomecânico (aqueles sediados nos "nichos bacterianos" das crateras apicais) poderá ser conseguido pela maior difusão ou penetrabilidade do hidróxido de cálcio; a dissociação dos íons hidroxila através de fluidos teciduais da massa dentinária, alcalinizando o meio, tornaria estas zonas impróprias ao desenvolvimento bacteriano. Neste trabalho foi avaliada a penetração do curativo de demora encontrando-se maior índice de difusão na massa dentinária quando foi utilizada pasta aquosa de hidróxido de cálcio ou o hidróxido de cálcio associado ao PMCC ou PMC. Os piores resultados foram obtidos quando utilizou-se o PMCC levado ao canal através de pontas de papel absorvente.

Dentro desta linha de estudo, o objetivo do presente trabalho é avaliar "in vivo" a capacidade do hidróxido de cálcio em manter o canal asséptico, após criterioso preparo químico-mecânico, utilizado como medicação intracanal, em casos de necrose pulpar com lesão periapical.

## Materiais e métodos

Para a realização deste trabalho, foram selecionados 19 pacientes através do Serviço de Triagem da Faculdade de Odontologia da Universidade Federal do Rio Grande do Sul. Os pacientes eram portadores de dentes monorradiculares com presença de lesão apical visível radiograficamente.

Os pacientes foram atendidos em duas sessões para realização do tratamento endodôntico. Na primeira sessão foi realizada a abertura da câmara e preparo químico-mecânico (PQM) do canal radicular, utilizando-se pontas diamantadas (1032 K G Sorensen) e brocas esféricas de baixa rotação de haste média. O PQM foi realizado através da técnica escalonada com limas tipo Kerr e a solução irrigadora utilizada foi o hipoclorito de sódio a 1%. Terminado o PQM foi feita a piração de líquido do canal e secagem com cones de papel esterilizados.

Após a abertura de câmara e ao final do PQM, foi introduzido no canal um cone de papel esterilizado, deixado durante 3 minutos. Em seguida este cone de papel foi colocado em um tubo de ensaio contendo tioglicolato; estes tubos eram identificados respectivamente como tubo A e tubo B. Os tubos de ensaio utilizados foram previamente esterilizados em estufa a 180 graus por uma hora. Sempre que necessário fazer a abertura dos frascos que continham o meio de cultura para passá-lo ao tubo de ensaio, o procedimento era realizado flambando-se tanto a boca do frasco como a do tubo de ensaio na chama de uma lamparina. Também flambava-se a boca do tubo de ensaio quando os cones de papel retirados do conjunto radicular eram nele colocados, evitando-se assim qualquer contaminação que não a proveniente do canal radicular.

Terminado o PQM, procedeu-se a colocação de um curativo de demora. Em 14 pacientes foi utilizada pasta de hidróxido de cálcio preparada sobre lage de vidro flambada, e utilizando-se hidróxido de cálcio P. A. e água destilada. A pasta foi introduzida no canal com auxílio de broca lentulo acionada manualmente. Nos outros 5 pacientes foi utilizado o PMCC, levado ao canal com auxílio de um cone de papel o qual era aplicado nas paredes do conduto 2mm aquém do comprimento do trabalho. Em todos os dentes foi colocada uma bolinha de algodão autoclavada na câmara pulpar e a seguir esta era selada com gutapercha e Cimpar.

Os tubos de ensaio A e B eram levados a estufa a 37 graus durante 48 horas, juntamente com um terceiro tubo contendo o meio de cultura e um cone de papel apenas retirado da caixa sem contato com o canal. Este tubo servia como controle da metodologia, ou seja, verificar se o meio ou os cones não estavam previamente contaminados.

Na segunda sessão, realizada 7 dias depois, os dentes eram abertos e irrigados com água destilada para remoção total de resíduos do curativo de demora. Em seguida era reali-

zada aspiração e secagem do canal e introduzia-se um novo cone de papel no conduto o qual permanecia como os anteriores, por 3 minutos. Este cone, após retirado do canal, também era colocado em tubo de ensaio contendo tioglicolato identificado como tubo C. Este tubo, juntamente com um tubo controle, permaneceu 48 horas na estufa. Nesta segunda sessão era realizada a obturação do canal com cones de gutapercha e cimento de zinco e eugenol (Fill-canal). Após, a entrada do canal foi selada com cimento fosfato de zinco e a câmara pulpar preenchida com Cimpar.

Em todos os tubos de ensaio de todos os pacientes atendidos era avaliado o crescimento bacteriano pela ocorrência ou não de turvação do meio de cultura depois que os tubos tivessem sido retirados da estufa.

Todos os pacientes foram rechamados 6 meses depois para preservação do caso. Para tal foram realizadas radiografias periapicais para verificação da presença ou não da reparação do dente tratado.

## Resultados

Todos os dentes apresentaram culturas positivas logo após a abertura da câmara (turvação do meio de cultura do tubo A). Dos dentes medicados com hidróxido de cálcio, obteve-se 71,42% de culturas negativas após a realização do preparo químico-mecânico e destes 80% permanecem nestas condições após a remoção do curativo de demora. Dos dentes tratados com PMCC, obteve-se 80% de culturas negativas após realizado o preparo químico-mecânico e destes 100% permanecem nestas condições após a remoção do curativo de demora.

## Discussão

Segundo Chong e Pitt Ford<sup>2</sup>, a medicação intracanal não esteriliza o canal radicular e não substitui o preparo químico-mecânico. Após a realização deste procedimento clínico, espera-se que a medicação utilizada mantenha as condições obtidas, impedindo uma subsequente proliferação de germes remanescentes, principalmente os localizados em ramificações laterais e deltas apicais. Além disso, para justificar o uso de um ou outro medicamento, sua atividade antibacteriana deve ser significativamente maior que seu efeito citotóxico. Muitos agentes antibacterianos (formocresol, PMC, PMCC) apesar de efetivos são tóxicos e seu potencial para eliminar bactérias pode irritar e prejudicar a perfeita reparação dos tecidos periapicais<sup>2</sup>.

O paramonocloreteno canforado (PMCC) é uma substância antibacteriana (bactericida e bacteriostático) já reconhecidamente efetiva<sup>6,8,21</sup> para completar a desinfecção de canais infectados iniciada pelo preparo químico-mecânico. No entanto deve ser introduzido no conduto radicular 2mm aquém do comprimento do trabalho, para que não cause danos ao tecido periapical. Foi introduzido na prática



odontológica por Walkhoff em 1928, e desde então muito utilizado na área endodôntica. O PMCC possui baixa tensão superficial difundindo-se através da massa dentinária e atingindo áreas que a instrumentação não é capaz de atingir; tem ação tanto em contato direto com microorganismos como a distância atuando através de vapores, o que explica em parte a sua grande efetividade, confirmada em nosso estudo. Os 5 casos onde utilizou-se o PMCC como curativo de demora, apresentavam culturas negativas uma semana depois. O medicamento não só manteve as condições assépticas obtidas após o preparo químico-mecânico, como propiciou estas condições no caso de não terem sido obtidas durante o preparo. Desta maneira, os canais foram obturados uma semana depois e indícios de reparação foram alcançados.

Desde que o hidróxido de cálcio foi introduzido por Hermann em 1930, tem sido classificado como uma substância de escolha para a preservação da vitalidade e reparação dos tecidos pulpare e periapicais quando comprometidos. Suas propriedades reparadora e

bactericida são atribuídas ao seu alto pH (aproximadamente 12) e à sua ação sobre a membrana celular das bactérias. O produto é utilizado na prática endodôntica em proteções pulpares diretas e indiretas, como líquido de irrigação em forma de solução, para casos de rizogênese incompleta (apicificação), casos de acidentes endodônticos (perfurações) e em exsudatos persistentes. Seu uso como medicação intracanal de demora está indicado tanto em biopulpectomias como em casos de necrose pulpar.

O uso do hidróxido de cálcio é indicado pelas vantagens do produto em dissolver e eliminar restos pulpares, podendo ser utilizado quando o tempo não permite a completa remoção do material necrótico do conduto radicular<sup>2</sup>. Leonardo et al.<sup>11</sup> citam que por possuir elevada ação higroscópica, o hidróxi-

do de cálcio está indicado no tratamento endodôntico de dentes com lesões periapicais de longa duração contribuindo com uma maior atividade antiinflamatória.

Neste trabalho utilizamos dentes monorradiculares por apresentarem morfologia endodôntica sem maiores complicações, com o objetivo de padronizar a amostra evitando-se a introdução de variáveis que dificultassem a análise dos resultados.

O hidróxido de cálcio foi utilizado como curativo de demora em 14 pacientes. A pasta foi preparada em veículo aquoso, visto que desta forma obtém-se maior rapidez de difusão, e o meio de cultura utilizado foi o tioglicolato. Na maioria dos casos (71,42%) obteve-se teste bacteriológico negativo depois de realizado o preparo químico-mecânico e nestas condições o hidróxido de cálcio foi introduzido no canal como medicação de demora. Uma semana depois, após a remoção do medicamento, obteve-se a mesma resposta negativa em 80% dos casos. Os outros 20% apresentavam resultado positivo. Os achados de Stevens et al.<sup>21</sup> podem explicar as culturas positivas encontradas no presente experimento. Seu trabalho mostra que para ser efetivo o hidróxido de cálcio deve estar em contato direto com os microorganismos do conduto. Assim, acreditamos que os microorganismos presentes nos túbulos não inibidos pelo medicamento são os responsáveis pelo turvamento do meio de cultura encontrado em alguns casos do presente estudo.

Em nosso trabalho em 28,57% dos casos o preparo químico-mecânico não foi suficiente para eliminar a flora bacteriana do conduto radicular. Após uma semana de utilização do hidróxido de cálcio, o quadro se inverteu em apenas um destes casos, que passou a apresentar resposta negativa ao teste bacteriológico. Esse achado reforça a importância do efetivo preparo químico-mecânico para a desinfecção do canal radicular e de que o hidróxido de cálcio por si só não é capaz de eliminar completamente a infecção intra canal, já que nos outros casos as culturas continuaram positivas.

Em todos os casos apresentados foi realizada a proervação, radiografando-se o dente tratado 6 meses depois. A reparação ocorreu total ou parcialmente mesmo nos casos de canais obturados com teste bacteriológico positivo. Com isso concordamos com Holland<sup>8</sup> ao afirmar que os microorganismos remanescentes nos túbulos dentinários, responsáveis pela positividade da cultura ficam aprisionados entre o material obturador e o cimento, sem acesso ao periodonto, e sem condição de reinfetar o canal e levar ao fracasso a terapia endodôntica.

## Conclusões

1. Dentro das condições experimentais de presente estudo, o PMCC mostrou-se efetivo antimicrobiano quando utilizado como medicação de demora em casos de necrose

### Caso clínico com a utilização de $\text{Ca}(\text{OH})_2$ como medicação intracanal

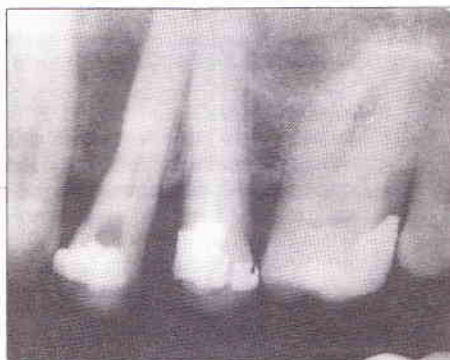

Fig. 3 -  $\text{Ca}(\text{OH})_2$  como medicação de demora

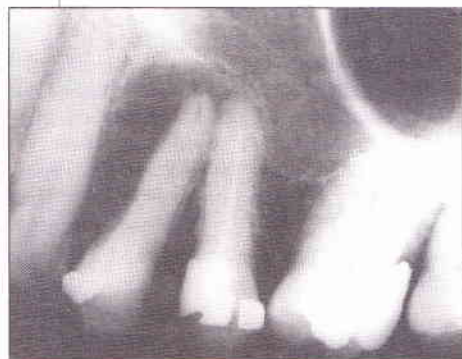

Fig. 1 - Radiografia prévia evidenciando abscesso crônico no 24. Observe espaço radiolúcido entre a raiz do 23 e 24 (Cortesia Dra. Elaine Facchin)

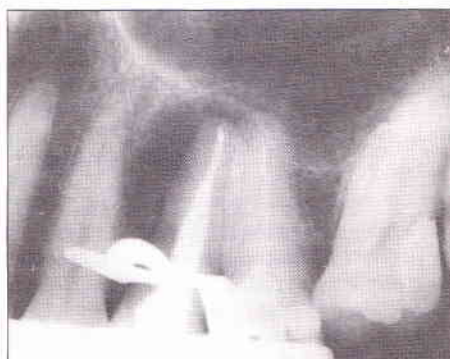

Fig. 4 - Radiografia final, após obturação do canal radicular

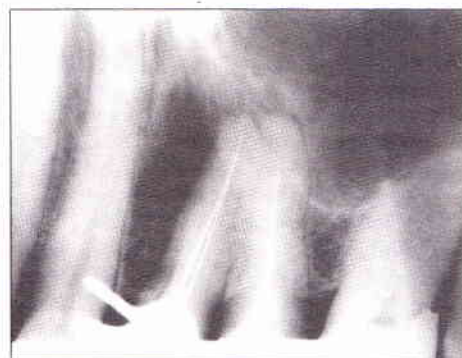

Fig. 2 - Odontometria dente 24

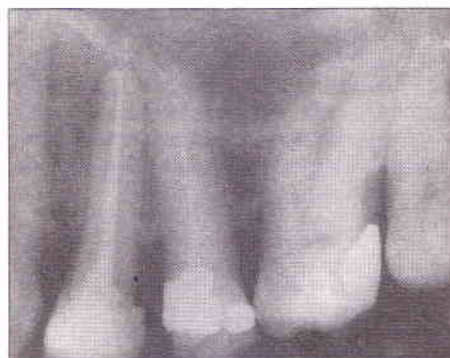

Fig. 5 - Proervação, evidenciando reparação apical. Observe a diminuição do espaço entre raízes do 23 e 24.

com lesão, confirmando os achados de inúmeros trabalhos científicos já realizados.

2. Com base nos resultados obtidos podemos concluir que o hidróxido de cálcio utilizado nestas condições experimentais apresenta um bom desempenho por manter o canal radicular asséptico após criterioso preparo químico-mecânico, podendo ser utilizado

### Caso clínico com a utilização de PMCC como medicação intracanal

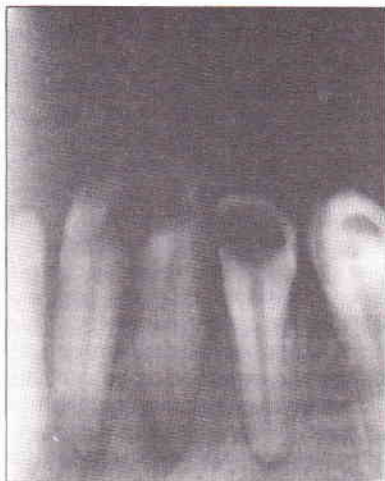

Fig 6 Radiografia prévia da região ântero-inferior. Diagnóstico necrose com lesão 32. (Caso Dr. Leonardo Nunes e Dra. Maris Trescastro, apresentando na Semana Acadêmica da Faculdade de Odontologia da UFRGS 0 1991)

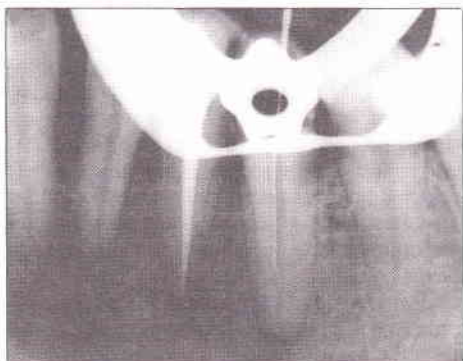


Fig 7 Obturação do canal radicular do 32. Cateterismo inicial no 33. Foi utilizado PMCC como medicação intracanal

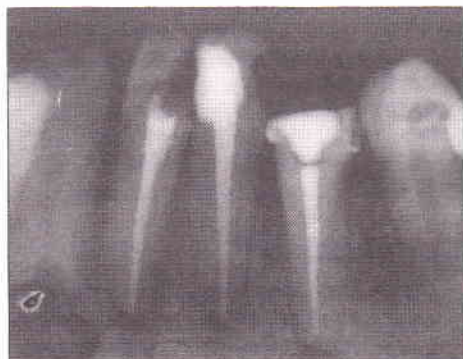

Fig 8 Prosaervação, com reparação dentes 32 e 33. Já com tratamento endodôntico no 31

como medicação de demora no caso de canais infectados com lesão apical.

### Agradecimentos

1. Os autores agradecem a Professora Maria Antonieta Lopes de Souza por ter oportunizado a realização deste trabalho como tutora do grupo Pet-Odonto-UFRGS.

2. Este trabalho só foi possível de ser realizado graças a atenção dispendida pela Professora Marisa Ribeiro de Itapema Cardoso (Professora Adjunta do Departamento de Microbiologia do Instituto de Biociências da UFRGS) e da professora Ivonyr Kader (professora Titular do Departamento de Microbiologia da FFFCMPA).

### Referências

#### Bibliográficas

1. BYSTRON, A.; CLAESSEON, B.; SUNDQVIST G. - The antibacterial effect of camphorated paramonochlorophenol, camphorated phenol and calcium hydroxide in the treatment of infected root canals. *Endod Dent Traumatol*, v. 1, p. 170-175, 1985.
2. CHONG, B.S.; PITT FORD, T. T. - The role of intracanal medication in root canal treatment. *Int Endod J*, v. 25, p. 97-106, 1992.
3. CVEK, M.; HOLLENDER, L.; NORD, C. E. - Treatment of non vital incisors with calcium hydroxide. VI - A clinical microbiological and radiological evaluation of treatment in one sitting of teeth if mature and immature root. *Odont Revy*, v. 27, p. 93-108, 1976.
4. FAVA, L. R. - Efeito antibacteriano das pastas de hidróxido de cálcio. Revisão. *Rev Paul Odont*, n. 1, p. 10-16, 1990.
5. FOREMAN, P. C.; BARNES, I. E. - A review of calcium hydroxide. *Int Endod J*, v. 23, p. 283-297, 1990.
6. GEORGOPOULOU, M.; KONTAKIOTIS, E. NAKOU, M. - In vitro evaluation of the effectiveness of calcium hydroxide and paramonochlorophenol on anaerobic bacteria from the root canal. *Endod Dent Traumatol*, v. 9, p. 249-253, 1993.
7. HESS, W.; KELLER, O. - *Le tavole anatomiche di W. Hess* ed. O. Keller Edizione Schintifiche Oral B, p. 1-128, Itália, 1988. apud Holland, R.; Soares, I. J.; Soares, I. M. Influence of irrigation and intracanal dressing on the healing process of dogs' teeth with apical periodontitis. *Endod Dent Traumatol*, v. 8; p. 223-229, 1992.
8. HOLLAND, R.; SOARES, I. J.; SOARES I. M.; - Influence of irrigation and intracanal dressing on the healing process of dogs' teeth with apical periodontitis. *Endod Dent Traumatol*, v. 8 p. 223-229, 1992
9. HOLLAND, R.; SOUZA, V.; NERY, M. J.; MELLO, W.; BERNABÉ, P. F. E.; OTOBONI FILHO, J. A. - A histological study of the effect of calcium hydroxide in the treatment of pulpless teeth of dogs. *J Br Endod Soc*, v. 12 n. 1, p. 15-23, 1979.
10. INGLE, J. I.; ZELDOW, B. J. - An evaluation of mechanical instrumentations and the negative culture in endodontic therapy. *J Am Dent Assoc*, v. 57, p. 471-476, 1958.
11. LEONARDO, M. R.; BONETTI FILHO, I.; SILVA, R.S.; SILVA, L. A. B. - Penetrabilidade do curativo de demora. No sistema de canal radicular. Avaliação de diferentes produtos. *RGO*, v. 40, n. 1, p. 199-203, 1993.
12. LEONARDO, M. R.; REIS, R. T.; SILVA, L. A. B.; LOFREDO, L. C. M. - Hidróxido de cálcio em Endodontia. Avaliação da alteração do pH e da liberação de íons de cálcio em produtos endodônticos a base de hidróxido de cálcio. *RGO*, v. 40, n. 1, p. 69-72, 1992.
13. MOLVEN, O.; OLSEN, I.; KERKES, K. - Scanning electron microscopy of bacteria in the apical part of root canals in permanent teeth with periapical lesion. *Endod Dent Traumatol*, v. 7, p. 226-229, 1991.
14. OLIET, S.; SORIN, S. M. - Evaluation of clinical results based upon culturing canals. *J Br Endod Soc*, v. 3, p. 3-6, 1969.
15. ORSTAVIK, D.; HAASAPALO, M. - Desinfection by endodontic irrigants and dressings of experimentally infected dentinal tubules. *Endod Dent Traumatol*, v. 6, p. 142-149, 1990.
16. ORSTAVIK, D.; KERKES, K.; MOLVEN, D. - Effects of extensive apical reaming and calcium hydroxide dressing on bacterial infection during treatment of apical periodontitis: a pilot study. *Int Endod J*, v. 24, p. 1-7, 1991.
17. SAFAVI, K. E.; SPANGBERG, L. S. W.; LANGELAND, K. - Root canal dentinal tube disinfection. *J Endod*, v. 16, p. 207-210, 1990.
18. SELTZER, S.; BENDER, I. B.; KAUFMEN, I. J. - Root canal dressing. Their usefulness in endodontic therapy reconsidered. *Oral Surg*, v. 14, n. 5, p. 603-610, 1961.
19. SELTZER, S.; TURKENKOPF, S.; VITO, A.; GREEN, D.; BENDER, I. B. - A histologic evaluation of periapical repair following positive and negative root canal cultures. *Oral Surg*, v. 17, p. 507-532, 1964.
20. SJÖGREN, U.; FIDGOR, D.; SPANGBERG, L.; SUNDQVIST, G. - The antimicrobial effect of calcium hydroxide as a short-term intracanal dressing. *Int Endod j*, v. 24, p. 119-125, 1991.
21. STEVENS, R. H.; GROSSMAN, L. I. - Evaluation of antimicrobial potencial of calcium hydroxide as an intracanal medicament. *J Endod*, v. 9, n. 9, p. 372-374, 1983.
22. TRONSTAD, L.; ANDREASEN, J. O.; HASSELGREN, G.; KRISTERSON, L.; RIIS, I. - pH changes in dental tissues after root canal filling with calcium hydroxide. *J Endod*, v. 7, n. 1, p. 17-21, 1981.