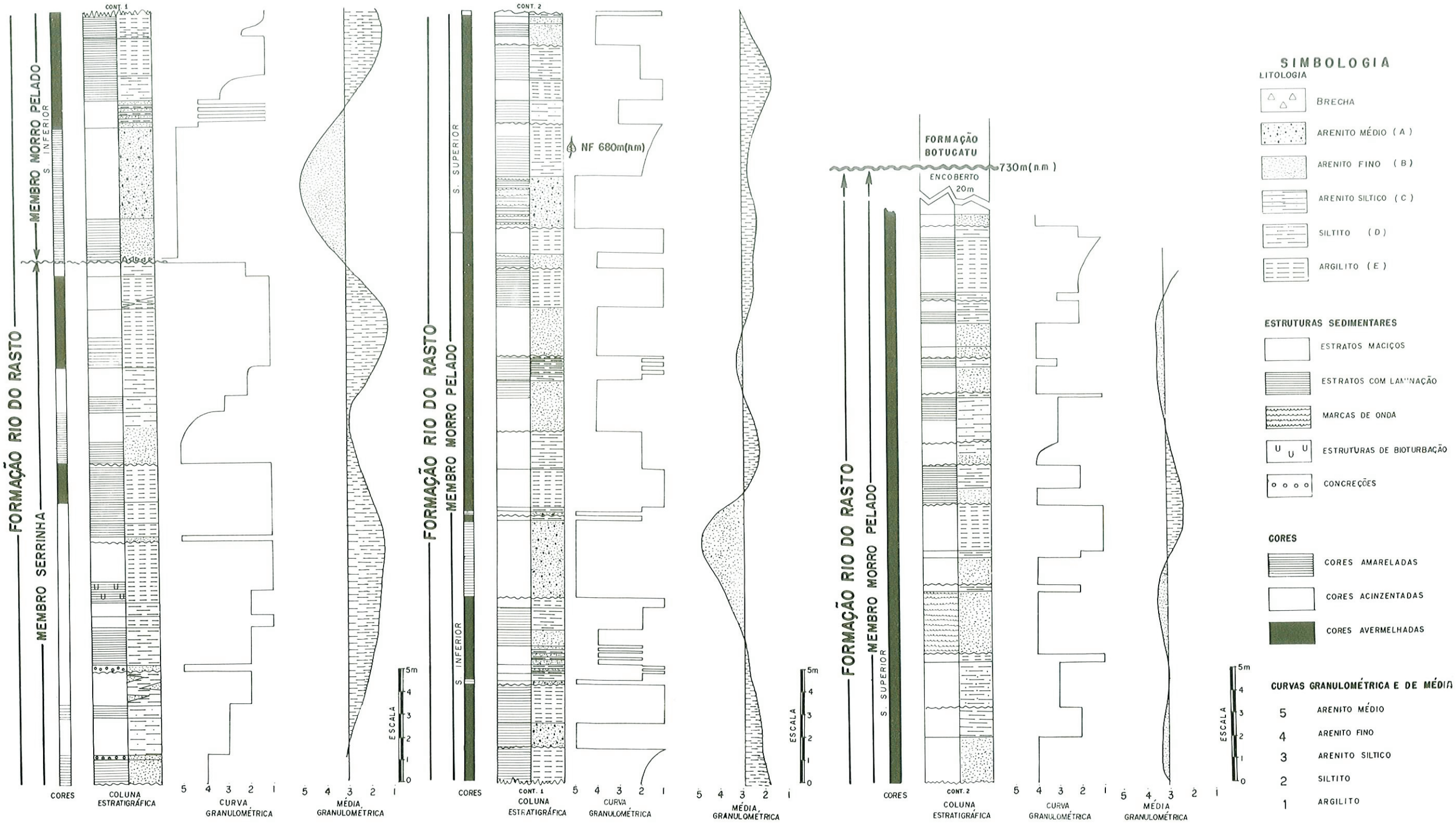

FIG. 2 - SECÇÃO COLUNAR DO MEMBRO MORRO PELADO NA ÁREA ESTUDADA

P. 237