Acta Scientiae Veterinariae, 2018. 46(Suppl 1): 287.

CASE REPORT
Pub. 287

ISSN 1679-9216

Trypanosoma vivax em bovino leiteiro

Trypanosoma vivax in Dairy Cattle

Sabrina Thabla Pereira Lopes[1], Bruno da Silva Prado[2], Gustavo Henrique Chaves Martins[1], Hiran Esmeraldo Albuquerque Beserra[2], Marcos Antônio Celestino de Sousa Filho[1], Luanna Soares de Melo Evangelista[3], Janaina de Fátima Saraiva Cardoso[4], Ana Lys Bezerra Barradas Mineiro[4] & José Adalmir Torres de Souza[4]

ABSTRACT

***Background*:** *Trypanosoma vivax* is a protozoan that causes reproductive disorders and decreased production in domestic and wild ungulate animals. The bovine are the main hosts of the disease and the transmission occurs by the bite of hematophagous insects, mainly tabanids. Several diagnostic techniques can be used to detect the parasite, both in parasitological form and by serological kits. In Brazil, the disease has been reported in bovines, goats and sheep of some states, with high morbidity and mortality and due to the scarcity of results on the epidemiology of the disease, this work had the objective to report the presence of *T. vivax* in a female bovine of a dairy herd in Parnaíba county, Piauí.

***Case*:** The animal naturally infected by *Trypanosoma vivax*, was a three-year-old cow from a dairy farm in the Parnaíba county, located in the north of Piauí state. The farm had a herd whith 62.20% of young Girolando breed cows and the breeding system used was semi-confinement, with two mechanical milking per day. At the time of a Veterinarian's technical visit to the property, it was observed the occurrence of abortions, mastitis, estrus repetitions and cows with hematuria, leading to the suspicion of the bovine leptospirosis occurrence. Blood samples were collected from 78 cows from the herd for hematological, biochemical and serological tests, and 72 (92.30%) were reactive to some *Leptospira* serovars. All the exams were carried out at the Federal University of Piauí (UFPI). In the group of animals negative for leptospirosis, a female was diagnosed positive for bovine trypanosomiasis, confirming the result in the blood smear. This animal had no clinical signs characteristic of the disease at the time of the evaluation.

***Discussion*:** Blood trypomastigote forms of *Trypanosoma vivax* were visualized on several slides of the animal smear and all the morphological structures of the parasite found were clearly seen under microscopyas described in the literature. The hematological alterations observed were normochromic normocytic anemia, thrombocytopenia, leukocytosis due to lymphocytosis, monocytosis and eosinophilia. The anemia and leukocytosis clinical condition found in the specific animal is commonly found in bovines naturally infected by trypanosomiasis in the chronic phase of the disease. The results of the serum biochemistry revealed decreased blood glucose and increased renal and hepatic parameters, as well as the inversion of the albumin-globulin ratio. Similar laboratory results were also described previously. The animal had a good body score, a good diet and showed no clinical signs of the disease. A good nutrition may have controlled the *T. vivax* parasitaemia, avoiding the characterization of the clinical condition. This fact can be attributed to the differences in pathogenicity of the parasite and/or susceptibility of a particular host. In the area of the farm where the cattle were housed the presence of several tabanids was noticed and the increase of these insects in the environment is considered a risk factor, predisposing, even, the occurrence of new outbreaks. The epidemiological situation of the disease in Brazil is described, for the most part, by reports of outbreaks or specific events, revealing the lack of more consistent studies. With this result it is known that trypanosomiasis exists in the dairy herd of the state of Piauí, being important to carry out new work to diagnose the epidemiological situation of the disease within the productive context of our region.

Keywords: bovine, dairy herd, trypanosomiasis.
Descritores: bovino, rebanho leiteiro, tripanossomíase.

Received: 15 December 2017 Accepted: 25 March 2018 Published: 30 April 2018

[1]Programa de Pós-graduação em Ciência Animal, Centro de Ciências Agrárias (CCA), Universidade Federal do Piauí (UFPI), Teresina, PI, Brasil. [2]Médico Veterinário Autônomo, Parnaíba, PI, Brasil. [3]Departamento de Parasitologia e Microbiologia, Centro de Ciências da Saúde (CCS), UFPI, Teresina, PI, Brasil & [4]Departamento de Clínica e Cirurgia Veterinária, CCA, UFPI, Teresina, PI, Brasil. CORRESPONDENCE: L.S. Melo Evangelista [luannaufpi@gmail.com - Tel.: +55 (86) 99921-5934]. Departamento de Parasitologia e Microbiologia (DPM), CCS - UFPI. Campus Universitário Ministro Petrônio Portella S/N. Bairro Ininga. CEP 64049-550 Teresina, PI, Brasil.

INTRODUÇÃO

O *Trypanosoma* (*Dutonella*) *vivax,* o *T. vivax,* é um protozoário flagelado, responsável por consideráveis perdas econômicas na bovinocultura com elevada morbidade e mortalidade do rebanho. Os animais podem apresentar declínio na produção leiteira, problemas reprodutivos e alta taxa de abortos [1,21].

Ele infecta uma grande variedade de animais ungulados domésticos e silvestres e a transmissão ocorre pela picada de insetos hematófagos, principalmente tabanídeos, como mutucas (*Tabanus* spp.), moscas dos estábulos (*Stomoxys calcitrans*), mosca Tsé-Tsé ou por meios iatrogênicos [4].

Existem diversas técnicas de diagnóstico disponíveis para detecção do hemoparasito, identificadas por meio de pesquisa direta em esfregaço sanguíneo, técnica de concentração em tubo de microhematócrito denominada de técnica de Woo, pesquisa em creme leucocitário, além da reação de imunofluorescência indireta (IFI), ensaio de imunoabsorção enzimático (ELISA) e reação em cadeia pela polimerase (PCR) [1,6,19].

No Brasil, o parasito já foi diagnosticado em bovinos, caprinos e ovinos em vários estados, dentre estes, Paraíba, Maranhão, Pernambuco, Ceará e Sergipe [2,3,10,12,21], com descrição de ocorrência de óbito entre os parasitados. É importante ressaltar que em alguns animais essa enfermidade tem caráter benigno, ou seja, não há caracterização clínica da doença [12].

O município de Parnaíba, região onde o estudo foi realizado, mantém uma pecuária leiteira com grande representatividade dentro do Piauí e do Nordeste e, portanto, a existência da tripanossomíase pode causar impacto negativo no âmbito sanitário e econômico para a bovinocultura local. Aliada à escassez de resultados na literatura sobre a epidemiologia da doença no Estado, este trabalho teve como objetivo relatar a presença do *Trypanosoma vivax* numa fêmea bovina de um rebanho leiteiro em Parnaíba, Piauí.

CASO

O animal naturalmente infectado por *Trypanosoma vivax*, tratava-se de uma fêmea bovina, três anos de idade, proveniente de uma propriedade rural de aptidão leiteira do município de Parnaíba, situado ao norte do estado do Piauí. O clima da região é considerado tropical subúmido, do tipo seco, com precipitação anual média entre 1000 e 1600 mm e período chuvoso concentrado nos meses de janeiro a junho [16]. Parnaíba possui uma grande produção leiteira, girando em torno de 4.840.000 L de leite por ano e um efetivo de 8.320 mil bovinos [11].

A fazenda apresentava um rebanho constituído de 62,20% de vacas jovens da raça Girolando, com média de lactação de 286,5 dias, produção de leite/vaca/dia de 14,31 kg, produção de leite/vaca/lactação de 4.513 kg e peso ao primeiro parto de 480 kg. O sistema de criação utilizado era do tipo "semi-confinamento", com duas ordenhas mecânicas ao dia.

Na ocasião de uma visita técnica de Médicos Veterinários à propriedade supracitada, em outubro de 2015, foi observada a ocorrência dos seguintes eventos em forma de surto: aumento do número de abortamentos, mastites, repetições de estro e vacas com hematúria, fatos estes que levaram os profissionais a suspeitaram da ocorrência de leptospirose bovina. De acordo com as informações registradas na propriedade, todos os animais eram vacinados contra febre aftosa, brucelose, rinotraqueíte infecciosa bovina (IBR) e diarreia bovina a vírus (BVD).

Para a confirmação do diagnóstico de qual patologia estava ocorrendo nos animais da fazenda, foram coletadas amostras sanguíneas para exames hematológicos e bioquímicos, além de testes sorológicos para leptospirose. As amostras de sangue foram colhidas aleatoriamente de setenta e oito vacas (78) em idade reprodutiva, por venopunção da jugular utilizando sistema a vácuo em tubos previamente identificados, estéreis, contendo o anticoagulante para análise hematológica e em tubos sem anticoagulante para análise bioquímica e sorológica. Posteriormente, os tubos foram acondicionados em isopor com gelo reciclável e transportados para o Laboratório de Patologia Clínica do Hospital Veterinário da Universidade Federal do Piauí (HVU/UFPI) para a realização das análises.

Foi realizado o hemograma com auxílio de analisador hematológico automatizado Sdh3vet, Labtest®[1]. A contagem diferencial de leucócitos foi realizada em extensões sanguíneas delgadas feitas em lâmina de vidro coradas com panótico rápido Interlab®[2] sob microscopia de luz em objetiva de imersão (100x).

Para a realização dos testes bioquímicos foram utilizados kits comerciais em analisador bioquímico automatizado ChemWell-t®[3]. Foram realizadas as dosagens séricas de glicose, ureia, creatinina, proteína total, albumina, globulina, triglicérides, colesterol, bilirrubina direta, indireta e total, fosfatase alcalina

(FA), transaminase glutâmico-oxalacética (TGO) e transaminase glutâmico-pirúvica (TGP). A metodologia empregada para a realização destes exames foi descrita segundo Thrall [20].

A sorologia para Leptospirose foi realizada pelo método de Soroaglutinação Microscópica (MicroscopicAgglutination Test - MAT), na qual utiliza antígenos vivos de culturas mantidas em meio EMJH (Ellinghausen e McCulloug) enriquecidas com meio Difco™[4] Leptospira Enrichment EMJH e utilizadas após sete dias de crescimento [7]. Este exame foi realizado no Laboratório de Fisiopatologia da Reprodução Animal do Departamento de Clínica e Cirurgia Veterinária da Universidade Federal do Piauí.

Na avaliação sorológica dos 78 animais da propriedade, pode-se observar que 72 (92,30%) foram reagentes a algum sorovar de *Leptospira*, sendo o sorovar pomona o mais frequentemente diagnosticado. Dentre os animais negativos para a leptospirose, uma fêmea foi diagnosticada positiva para tripanossomíase bovina.

Durante a contagem diferencial de leucócitos do esfregaço sanguíneo dessa fêmea, foram observadas várias estruturas sugestivas de *Trypanosoma* sp. Após uma análise mais criteriosa da morfologia do protozoário, foi possível comprovar a presença de tripomastigotas sanguíneos da espécie *Trypanosoma vivax*.

Vale ressaltar que este animal não evidenciava nenhum sinal clínico característico da doença. Apresentava escore corporal satisfatório "3", com alimentação de boa qualidade e, ainda, sem histórico de abortamento ou qualquer outro transtorno reprodutivo relatado.

DISCUSSÃO

Foi possível observar as características morfológicas dos tripomastigotas sanguíneos de *T. vivax* no esfregaço sanguíneo do animal. A estrutura do corpo em formato de foice, a presença da membrana ondulante, o núcleo grande e centralizado e a posição do cinetoplasto na porção terminal da extremidade posterior do protozoário foram nitidamente percebidas à microscopia, exatamente como descreve a literatura [14,19], podendo ser notadas na figura 1.

Nos exames hematológicos realizados, as alterações observadas foram anemia normocítica normocrômica, trombocitopenia, leucocitose por linfocitose, monocitose e eosinofilia. Trabalhos com resultados hematológicos semelhantes também já foram descritos [9,15].

A anemia é relatada com um dos principais achados da tripanossomíase, podendo ser conseqüência de alguns eventos patológicos como hemólise vascular, diminuição da eritropoiese, eritrofagocitose e hematopoiese inadequada [5,17]. A anemia determinada principalmente pela diminuição da hemoglobina pode estar presente nos estágios iniciais da infecção, sendo atribuída a mecanismos imunomediados [18].

Em casos de anemia grave e severa, a leucopenia normalmente ocorre, principalmente na fase inicial da doença, em contrapartida a leucocitose pode ser mais freqüente numa fase posterior. O quadro de leucocitose encontrado no animal em questão é comumente constatado em bovinos naturalmente infectados por tripanossomíase [5], o que pode implicar que o animal avaliado estava numa fase crônica da doença.

Na bioquímica sérica foram reveladas diminuição da glicose sanguínea (7 mg/dL) e aumento dos parâmetros renais (uréia- 34,5 mg/dL e creatinina- 1,9 mg/dL) e hepáticos (FA- 168,5 UI/l; TGO- 256 UI/l e TGP- 52 UI/l), além da inversão da relação albumina--globulina.

Dados reportados na literatura relacionados a estes parâmetros não apresentaram muita variação, alguns, inclusive, encontravam-se dentro da normalidade [5] e a diminuição da albumina sérica com manutenção dos níveis de proteína total podem ocorrer na tripanossomíase devido ao incremento da fração gamaglobulina [18].

É importante frisar que mesmo com esse quadro hematológico e bioquímico o animal não apresentava sinais clínicos da doença. A favor dessa hipótese existem as constatações de que animais com boa alimentação controlam a parasitemia do *T. vivax*, evitando que se eleve o suficiente para causar caracterização clínica [12]. Este fato pode ser atribuído a diferenças na patogenicidade do protozoário e/ou na susceptibilidade de um determinado hospedeiro [18].

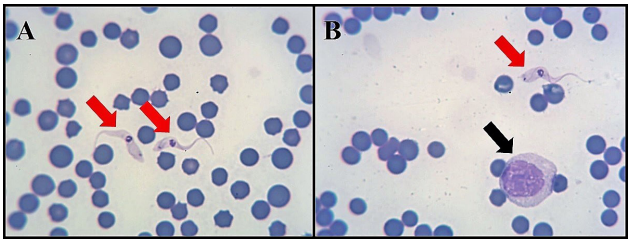

Figura 1. A- Contagem diferencial de leucócitos mostrando a presença de hemácias fortemente coradas e formas tripomastigotas de *Trypanosoma vivax* (setas vermelhas). B- Presença de tripomastigosta de *T. vivax* (seta vermelha) e macrófago (seta preta) em esfregaço sanguíneo de uma fêmea bovina, rebanho leiteiro, Parnaíba, PI. [Fonte: Arquivo Pessoal].

Um fator importante para a ocorrência de surtos de *T. vivax* observados no país nos últimos anos deve-se justamente ao não reconhecimento imediato do protozoário, propiciando tempo suficiente para ele se multiplicar, evadir-se do sistema imunológico e infectar novos hospedeiros [8] e a abundância de vetores mecânicos contribui para o surgimento da tripanossomíase em bovinos [19].

Na área da fazenda onde os bovinos estavam alojados percebeu-se a presença de diversos tabanídeos. O aumento da população de mutucas e moscas dos estábulos é considerado um fator de risco, já que auxiliam na transmissão da doença, predispondo a ocorrência de novos surtos [2].

A epidemiologia da doença pode mudar de acordo com alterações antropogênicas no ambiente, ou seja, o impacto da tripanossomíase bovina pode mudar ao longo do tempo como resultados de mudanças de manejo ou de ambiente. Várias propriedades a fim de melhorar geneticamente seus rebanhos têm adquirido animais de diferentes regiões do país para o Nordeste. Este trânsito de bovinos também pode contribuir para a entrada do protozoário [2]. Adicionalmente, a referida propriedade tem histórico de aquisição de animais do estado do Ceará e Maranhão.

De forma geral, ainda são necessários mais estudos sobre a epidemiologia de *T. vivax*, sua distribuição geográfica, prevalência em animais domésticos e silvestres no Brasil, além da busca de seus vetores, para avaliar com maior precisão o impacto econômico no rebanho bovino. A partir destas informações, será possível fortalecer a proposta de um programa para orientar criadores sobre boas práticas de manejo dos animais e as agências de defesa sanitária aumentar o rigor na fiscalização, impedindo a disseminação desses agentes patogênicos nas propriedades.

No Brasil, a situação epidemiológica, com exceção das regiões Norte e do Pantanal, onde a doença tem caráter endêmico, é dada, em sua maioria, pelo relato de surtos ou de trabalhos bastante pontuais, revelando a carência de estudos epidemiológicos mais consistentes que possam auxiliar no conhecimento da doença em nosso meio [13].

Com este resultado é sabido que a tripanossomíase existe no rebanho bovino leiteiro do estado do Piauí, sendo importante a realização de novos trabalhos para diagnosticar a situação epidemiológica da doença dentro do contexto produtivo da nossa região.

MANUFACTURERS
[1]Diagnóstica AS. Lagoa Santa, MG, Brazil.
[2]Distribuidora de Produtos Científicos. São Paulo, SP, Brazil.
[3]Awareness Technology Inc. Palm City, FL, USA.
[4]Becton, Dickinson & Company. Franklin Lakes, NJ, USA.

Declaration of interest. The authors report no conflicts of interest. The authors alone are responsible for the content and writing of the paper.

Acknowledgments. Ao Médico Veterinário Eduardo Esmeraldo Augusto Beserra, responsável pela Fazenda onde o animal se encontrava e ao Laboratório de Patologia Clínica do Hospital Veterinário da Universidade Federal do Piauí, pela disponibilidade e auxílio aos exames hematológicos e bioquímicos realizados no animal.

REFERENCES

1 **Bastos T.S.A., Faria A.M., Madrid D.M.C., Bessa L.C., Linhares G.F.C., Fidelis Jr. O.L., Sampaio P.H., Cruz B.C., Cruvinel L.B., Nicaretta J.E., Machado R.Z., Costa A.J.D. & Lopes W.D.Z. 2017.** First outbreak and subsequent cases of *Trypanosoma vivax* in the state of Goiás, Brazil. *Revista Brasileira de Parasitologia Veterinária*. 26(3): 366-371.

2 **Batista J.S., Bezerra F.S.B., Lira R.A., Carvalho J.R.G., Rosado Neto A.M., Petri A.A. & Teixeira M.M.G. 2008.** Aspectos clínicos, epidemiológicos e patológicos da infecção natural em bovinos por *Trypanosoma vivax* na Paraíba. *Pesquisa Veterinária Brasileira*. 28(1): 63-69.

3 **Batista J.S., Freitas C.I.A., Silva J.B., Cavalcante T.V., Paiva K.A.R., Lopes F.C. & Lira R. 2017.** Clinical evaluation and reproductive indices of dairy cows naturally infected with *Trypanosoma vivax*. *Semina: Ciências Agrárias*. 38(5): 3031-3038.

4 **Borges L.P.B., Almeida A.P.A., Teixeira P.P.M., Mariano R.S.G., Barros F.F.P.C. & Pereira L.F. 2017.** Tripanossomíase bovina na região de Ibiraci/MG - relato de caso. *Revista Acadêmica Ciência Animal*. 15(Supl 2): S337-338.

5 **Cadioli F.A., Barnabé P.A., Machado R.Z., Teixeira M.C.A., André M.R., Sampaio P.H., Fidelis Jr. O.L., Teixeira M.M.G. & Marques L.C. 2012.** First report of *Trypanosoma vivax* outbreak in dairy cattle in São Paulo state, Brazil. *Revista Brasileira de Parasitologia Veterinária*. 21(2): 118-124.

6 **Costa R.V.C., Abreu A.P.M., Machado M.N., Thomé S.M.G., Massard C.L., Santos H.A. & Brito M.F. 2016.** Tripanossomíase em bovinos no estado do Rio de Janeiro. *Pesquisa Veterinária Brasileira*. 36: 161-163.

7 **Faine S., Adler B., Bolin C. & Perolat P. 1999.** *Leptospira* and Leptospirosis. 2nd edn. Melbourne: Medisci Press, 272p.

8 **Fidelis Jr. O.L., Sampaio P.H., Machado R.Z., Andre M.R., Marques L.C. & Cadioli F.A. 2016.** Evaluation of clinical signs, parasitemia, hematologic and biochemical changes in cattle experimentally infected with *Trypanosoma vivax. Revista Brasileira de Parasitologia Veterinária*. 25(1): 69-81.

9 **Germano P.H.V., Silva A.A., Edler G.E.C. & Lopes L.O. 2017.** Aspectos patológicos e clínicos de uma bezerra Holandesa infectada naturalmente por *Tripanosoma* sp. na região do Alto Paranaíba/MG. *Revista Acadêmica Ciência Animal*. 15 (Suppl. 2): S609-S610.

10 **Guerra N.R., Monteiro M.F.M., Sandes H.M.M, Cruz N.L.N., Ramos C.A.N., Santana V.L.A., Souza M.M.A. & Alves L.C. 2013.** Detecção de anticorpos IgG anti-*Trypanosoma vivax* em bovinos através do teste de Imunofluorescência Indireta. *Pesquisa Veterinária Brasileira*. 33(12): 1423-1426.

11 **IBGE. 2015.** Censo Agropecuário Parnaíba. [Fonte: <https://cidades.ibge.gov.br/brasil/pi/parnaiba/pesquisa/24/27745>]. [Accessed online in May 2017].

12 **Madruga C.R. 2009.** Epidemiologia do *Trypanosoma vivax* no Brasil. *Ciência Animal Brasileira*. 0(0): 1-10.

13 **Meneses R.M. 2016.** Tripanossomose Bovina em Minas Gerais, 2011: Soroprevalência e fatores de risco. 61f. Belo Horizonte, MG. Tese (Doutor em Ciência Animal) - Escola de Veterinária da Universidade Federal de Minas Gerais.

14 **Monteiro S.G. 2014.** *Parasitologia na Medicina Veterinária.* São Paulo: Roca, 356p.

15 **Ono M.S.B., Souto P.C., Cruz J.A.L.O., Guerra N.R., Guimarães J.A., Dantas A.C., Alves L.C. & Rizzo H. 2017.** Surto de *Trypanosoma vivax* em rebanhos bovinos na Zona da Mata do estado de Pernambuco. *Medicina Veterinária (UFRPE).* 11(2): 96-101.

16 **Perinotto A.R.C. 2013.** Investigando a comunicação turística de Parnaíba/PI-Brasil: internet e redes sociais, descrição e análise. *Revista de Investigación en turismo y desarrollo local*. 6(15): 1-25.

17 **Sampaio P.H. 2013.** Resposta imune-humoral e proteinogramas séricos de bovinos naturalmente infectados pelo *Trypanosoma vivax*. 58f. Jaboticabal, SP. Dissertação (Mestrado em Medicina Veterinária) - Faculdade de Ciências Agrárias e Veterinárias, Universidade Estadual Paulista "Júlio de Mesquita Filho".

18 **Schenk M.A., Mendonça S.L., Madruga C.R., Kohayagawa A. & Araújo F.R. 2001.** Avaliação clínico-laboratorial de bovinos nelore infectados experimentalmente com *Trypanossoma vivax*. *Pesquisa Veterinária Brasileira*. 21(4): 157-163.

19 **Silva A.S.D., Costa M.M., Polenz M.F., Polenz C.H., Teixeira M.M.G., Lopes S.T.D.A. & Monteiro S.G. 2009.** Primeiro registro de *Trypanosoma vivax* em bovinos no Estado do Rio Grande do Sul, Brasil. *Ciência Rural.* 39(8): 2550-2554.

20 **Thrall M.A. 2007.** *Hematologia e Bioquímica Clínica Veterinária*. São Paulo: Roca, 582p.

21 **Vieira O.L.E., Macedo L.O., Santos M.A.B., Silva J.A.B.A., Mendonça C.L., Faustino M.A.G., Ramos C.A.N., Alves L.C., Ramos R.A.N. & Carvalho G.A. 2017.** Detection and molecular characterization of *Trypanosoma* (*Duttonella*) *vivax* in dairy cattle in the state of Sergipe, northeastern Brazil. *Brazilian Journal of Veterinary Parasitology*. 26(4): 516-520.