



## Observações clínicas e bioquímicas em ovinos e bovinos intoxicados experimentalmente por *Myoporum laetum* \*

Clinical and biochemical findings in *Myoporum laetum* experimentally poisoned sheep and cattle

Josiane Bonel-Raposo<sup>1</sup>, Cristina Gevehr-Fernandes<sup>2</sup>, Carmem Baialardi<sup>2</sup> & David Driemeier<sup>3</sup>

### RESUMO

*Myoporum laetum* (transparente) é planta hepatotóxica contendo óleos essenciais furanosesquiterpenóides (FSTs), dentre os quais cita-se o ngaione. A intoxicação causa marcada elevação dos níveis séricos de AST, GGT e bilirrubina total. Doses únicas de 20 e 30g/kg de *Myoporum laetum* foram administradas a sete ovinos e 6 bovinos. Amostras de sangue e biopsias hepáticas foram obtidas destes animais e de 4 ovinos e 3 bovinos controles, antes e 1, 3 e 7 dias após a administração da planta. A partir das amostras de sangue analisaram-se os níveis séricos de GGT, AST e bilirrubina total. As biopsias foram processadas e coradas conforme rotina para histologia. Nos ovinos, os níveis enzimáticos de AST, GGT e bilirrubina total elevaram-se 24 horas após a administração da planta, praticamente em todos os animais experimentais, mas não nos controles. Os principais achados histológicos, em ovinos, incluíram vacuolização de hepatócitos, fibrose portal, proliferação de ductos biliares e necrose de hepatócitos periportais. Em bovinos, tanto as alterações na bioquímica sérica como os achados histológicos foram menos evidentes. Os achados referentes à evolução da doença, avaliando-se os sinais clínicos, atividade enzimática e alterações histopatológicas foram compatíveis.

**Descritores:** Plantas tóxicas, alterações hepáticas, *Myoporum laetum*, bovinos, ovinos.

### ABSTRACT

*Myoporum laetum* (ngaino) is a hepatotoxic plant that contain furanosesquiterpenoid essential oils (FSTs) such as ngaione. Poisoning cause marked elevation of the serum levels of AST, GGT and total bilirubin.. A total of 7 sheep and 6 steers were dosed just once with 20 or 30g/kg of green leaves of *Myoporum laetum*. Blood samples and hepatic biopsies were taken before and 1, 3 and 7 days after dosage. In sheep the serum levels of AST, GGT and total bilirubin increased even before 24 hours after dosing the plant in all experimental animals, except for the controls. Histological findings in sheep included hepatocyte vacuolization, portal fibrosis, proliferation of biliary ducts and necrosis of periportal hepatocytes. In cattle both, the serum enzymatic activity and histological changes, were less evident. Concerning disease evolution, there was positive correlation between clinical signs, enzymatic activity and histological changes.

**Key words:** Poisonous plants, hepatic lesions, *Myoporum laetum*, cattle, sheep.

## INTRODUÇÃO

A atividade sérica de enzimas de origem hepática como gama-glutamilttransferase (GGT), aspartato aminotransferase (AST) e alanina aminotransferase (ALT) e concentrações séricas de bilirrubina são adotadas para o diagnóstico de alterações hepáticas em seres humanos e animais domésticos. A natureza da patologia hepática, se necrótica ou colestática, pode ser determinada pela análise simultânea da atividade sérica das enzimas ALT e GGT, porém ruminantes apresentam pouca atividade hepática de ALT. A AST só pode ser utilizada para avaliar o grau de necrose hepática se não ocorrerem simultaneamente outras doenças não hepáticas. A avaliação da GGT que tem grande vantagem para o diagnóstico de colestase em ruminantes, por ser uma enzima originária do tecido biliar hepático, e seu aumento da atividade associa-se somente com colestase intra e extra-hepática e dano de ductos biliares [9,12,16,18,19].

## MATERIAIS E MÉTODOS

Onze ovinos Corriedale e 9 bovinos mestiços foram pesados, mantidos em jejum durante 24 horas e utilizados neste experimento conforme apresentado na Tabela 1.

**Tabela 1.** Dosagens utilizadas na intoxicação experimental por *Myoporum laetum* em ovinos e bovinos nos meses de outubro, dezembro e janeiro.

Época do ano	Ovinos			Bovinos		
	20*	30*	Controle	20*	30*	Controle
Outubro	2	-	1	-	-	-
Dezembro	2	-	1	-	-	-
Janeiro	1	2	2	3	3	3
Total	5	2	4	3	3	3

\*Dose única (g/kg de peso vivo)

As amostras de *Myoporum laetum* foram colhidas durante os meses de outubro, dezembro e janeiro, mantidas sob refrigeração por 12 horas e administradas aos animais conforme esquema de dosagens apresentado na Tabela 1. Durante o experimento todos animais experimentais, inclusive controles foram clinicamente examinados 24 horas antes e diariamente após a ingestão da planta. Todos os animais após receberem

a dose única da planta, e os controles eram alimentados diariamente com ração comercial e após soltos em um potreiro. No dia 0, e nos dias 1, 3 e 7 do experimento foram realizadas biopsias e coleta de sangue.

Amostras de fígado foram coletadas através de biopsias hepáticas pelo método de punção transtorácica com agulha de Menghini [4]. Foram fixadas em formol a 10%, incluídas em parafina, cortadas e coradas por hematoxilina-eosina, von Kossa e ácido periódico de Schiff (PAS), para avaliação histológica.

Amostras de sangue foram coletadas através de punção da jugular e acondicionadas em tubos Vacutainer<sup>1</sup>. Foram enviadas ao serviço de análises clínicas<sup>2</sup> imediatamente após a coleta, para avaliar a atividade sérica das enzimas GGT e AST e a concentração de BT através do Método Cinético Enzimático Automatizado<sup>3</sup>.

Os resultados obtidos das mensurações séricas de AST, GGT e BT sofreram análise estatística, e foram inicialmente resumidos através de seus valores de média e desvio padrão. Para comparações entre as diferentes situações experimentais, foi empregada análise de variância (ANOVA) para medidas repetidas, seguida pelo teste de Tukey para a localização das possíveis diferenças.

## RESULTADOS

### Ovinos

Os ovinos do grupo controle (E-151, E-183, E-184 e E-202) não apresentaram alterações clínicas, bioquímicas ou histológicas.

### Sinais clínicos

Os sinais clínicos foram similares nos ovinos que receberam 20g/kg ou 30g/kg de planta, embora em diferentes níveis de severidade. Todos os ovinos apresentaram depressão, ausência ou diminuição dos movimentos ruminais, fezes ressequidas com muco e sangue, mucosas vermelhas, tenesmo, ranger de dentes, dispnéia e fotossensibilização.

### Análise histológica

Nas biopsias obtidas dos ovinos (E-150, E-185, E-186, E-203, E-204) dosados com 20g/kg da planta, observaram-se no dia 2 do experimento degeneração e necrose centrolobular, por vezes a mediozonal. No 3º e 7º dia, as lesões degenerativas evoluíram para necrose com desorganização da arquitetura lobular, hemorragia e discreta basofilia dos hepatócitos na re-

gião periportal, os quais mostravam um fino granulado von Kossa positivo. Em alguns ovinos observou-se evolução para marcada necrose periportal, podendo também ser notada fibrose discreta a moderada.

Nas biopsias de um dos ovinos (E-146) que ingeriu 30g/kg, observou-se no primeiro dia após a administração da planta vacuolização dos hepatócitos centrolobulares e mediozonais. No 3º dia, foi observada necrose dos hepatócitos periportais e hemorragia, vacuolização dos hepatócitos centrolobulares e mediozonais, além de discreta proliferação de ductos biliares. No dia 7, foram observadas áreas de necrose periportal com acúmulos de polimorfonucleares nos sinusóides, fibrose e proliferação ductal. Poucos hepatócitos apresentaram um fino granulado basófilo von Kossa positivo. O outro ovino (E-147) dosado com 30g/kg apresentou vacuolização difusa dos hepatócitos nas primeiras 24 horas, permanecendo assim durante o 3º e 7º dia após a dosagem da planta.

#### Avaliação do perfil bioquímico

Os resultados individuais dos níveis séricos de AST, GGT e BT de cada animal experimental constam na Tabela 2 e Figura 1.

Os níveis enzimáticos de AST, GGT e bilirrubina total elevaram-se a partir de 24 horas após a administração da planta, praticamente em todos os animais experimentais, com exceção dos controles.

Para o emprego de ANOVA para medidas repetidas, foram considerados os seguintes fatores: - Dias (0, 1, 3 e 7): medida repetida – fator “dentro” dos sujeitos;

-Grupo (Controle, 20g/kg e 30g/kg): grupos independentes – fator “entre” os sujeitos.

A análise descrita acima foi repetida para ovinos e bovinos e, em cada caso, para os resultados de AST, GGT e BT.

No caso dos ovinos, os dados foram transformados através do logaritmo natural, para reduzir a heterogeneidade das variâncias entre os grupos, conforme explicado nas análises que seguem.

Conforme os desvios-padrão calculados, os valores de AST apresentam alta variabilidade entre os grupos, com exceção do grupo controle e antes da 0, 1, 3 e 7, no teste de homogeneidade de variâncias (Teste de Levene) indicam heterogeneidade das variâncias para os valores dos dias 0 e 3 para um nível 5%. Os valores do dia 1

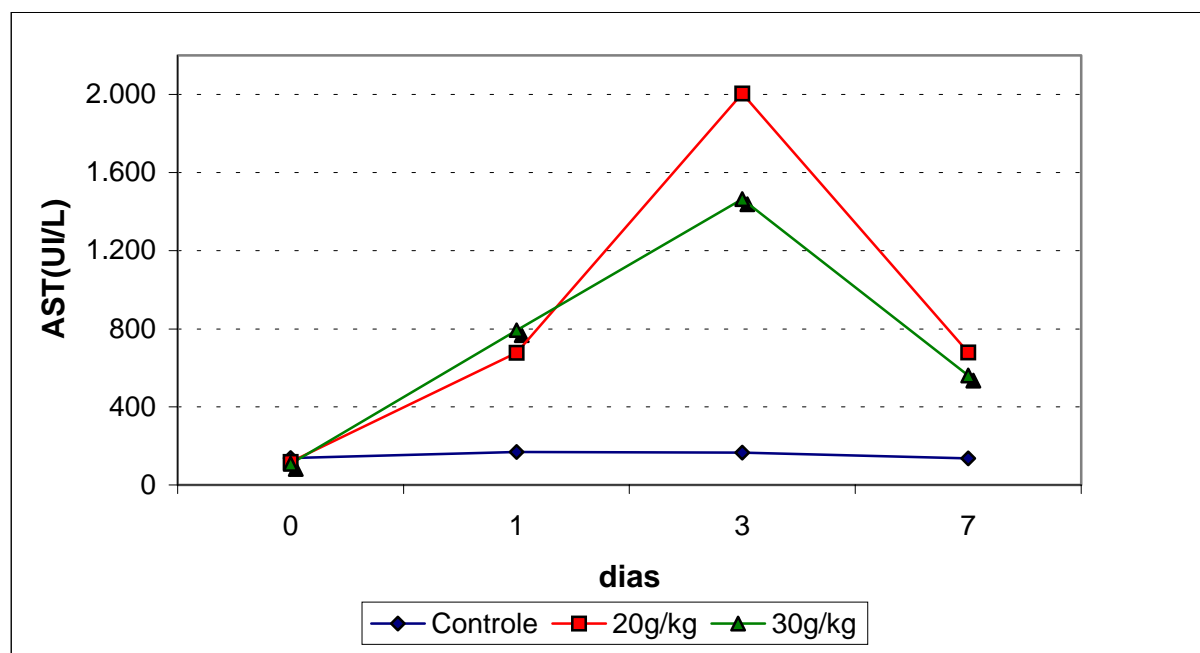
**Tabela 2.** Valores de AST, GGT e bilirrubina total em ovinos controles e intoxicados experimentalmente com 20 e 30g/kg de *Myoporum laetum*.

Ovino nº	AST (U/l)				GGT (U/l)				BT (mg/dl)			
	0	1	3	7	0	1	3	7	0	1	3	7
151 <sup>a</sup>	126	146	164	128	58	55	62	63	0,55	0,64	0,33	0,53
183 <sup>a</sup>	170	186	154	142	63	66	66	72	0,34	0,48	0,52	0,50
184 <sup>a</sup>	104	200	184	126	63	76	81	82	0,38	0,33	0,37	0,50
202 <sup>a</sup>	150	142	162	146	53	51	55	63	0,43	0,29	0,23	0,22
150 <sup>b</sup>	120	1409	2482	777	57	254	385	322	0,55	1,16	4,17	0,55
185 <sup>b</sup>	106	544	1419	531	76	109	319	224	0,24	0,37	0,51	0,54
186 <sup>b</sup>	118	146	662	304	85	102	147	166	0,18	0,45	0,43	0,45
203 <sup>b</sup>	130	545	3710	1250	65	277	472	536	0,47	0,78	3,53	0,25
204 <sup>b</sup>	117	735	1750	529	54	97	272	239	0,43	0,17	0,21	0,15
146 <sup>c</sup>	107	1353	2296	852	56	186	376	537	0,57	0,96	4,11	1,02
147 <sup>c</sup>	109	233	634	270	57	136	149	144	0,57	0,85	0,61	0,58

a - ovinos controles

b - ovinos intoxicados com 20g/Kg de *M. laetum*

c - ovinos intoxicados com 30g/Kg de *M. laetum*



**Figura 1.** Médias dos resultados de AST (UI/L) dos ovinos controles e intoxicados com 20g/kg e 30g/kg de *Myoporum laetum* nos dias 0, 1, 3 e 7 após administração da planta.

podem ser considerados com variâncias heterogêneas, para um nível de significância de 10%.

No teste univariado (assumindo esfericidade) não houve diferenças estatisticamente significativas entre os valores médios de BT nos diferentes dias testados ( $p=0,094$ ). Da mesma forma, não houve efeito significativo da interação entre dias e grupo ( $p=0,282$ ).

No teste sobre o efeito dos grupos, não houve diferenças estatisticamente significativas entre os valores médios de BT nos diferentes grupos testados (controle, 20g/kg e 30g/kg) ( $p=0,236$ ).

## BOVINOS

Os bovinos controles (E-191, E-192 e E-193) não apresentaram sinais clínicos, alterações bioquímicas ou lesões histológicas características da intoxicação.

### Sinais clínicos

Nos bovinos que ingeriram 20g/kg (E-194, E-195 e E-196) e 30g/kg (E-197, E-198 e E-199) de *Myoporum laetum*, observou-se depressão, ausência ou diminuição dos movimentos ruminais, fezes amolecidas, mucosas avermelhadas, ranger de dentes e corrimento seroso ocular e nasal.

### Análise histológica

Os bovinos que receberam 20 e 30g/kg apresentaram, a partir de 24 horas, hepatócitos com dis-

creta vacuolização citoplasmática e presença de conteúdo finamente granular, PAS positivo. Os hepatócitos, predominantemente da área periportal mostraram-se corados mais intensamente pelo PAS (glicogênio). Nos controles, os hepatócitos pareciam conter menor quantidade de glicogênio.

### Avaliação do perfil bioquímico

Os resultados individuais dos níveis séricos de AST, GGT e BT de cada bovino encontram-se na Tabela 3.

Pode-se observar que nos bovinos os níveis séricos de AST e GGT elevaram-se na maioria dos animais experimentais, exceto nos controles. Porém, a BT elevou-se em 1 bovino que recebeu a dose de 20g/kg, a partir de 24 horas após a administração da planta. Outro bovino que foi dosado com 30g/kg apresentou aumento da BT somente no 3º dia do experimento.

A análise estatística foi realizada da mesma forma que para os ovinos, porém não houve necessidade de transformar os dados originais para se obter menor variabilidade e maior homogeneidade. Os resultados mais importantes constam da Tabela 4.

As médias da AST dos bovinos podem ser melhor visualizadas na Figura 2, para os diferentes dias do experimento.

**Tabela 3.** Valores de AST, GGT e bilirrubina total em bovinos controles e intoxicados experimentalmente com 20 e 30g/kg de *Myoporum laetum*.

Bovino nº	AST (U/l)				GGT (U/l)				BT (mg/dl)			
	0	1	3	7	0	1	3	7	0	1	3	7
191 <sup>a</sup>	62	71	90	54	16	15	16	17	0,57	0,42	0,51	0,36
192 <sup>a</sup>	90	85	94	79	19	19	24	26	0,64	0,58	0,74	0,49
193 <sup>a</sup>	95	98	77	67	19	24	22	26	0,43	0,35	0,31	0,29
194 <sup>b</sup>	83	82	66	71	17	20	41	48	0,49	0,34	0,37	0,31
195 <sup>b</sup>	55	75	61	39	11	16	19	22	0,55	0,43	0,44	0,27
196 <sup>b</sup>	66	128	53	48	33	26	27	24	0,78	0,82	0,66	0,47
197 <sup>c</sup>	98	117	102	66	23	27	45	47	0,68	0,56	1,21	0,53
198 <sup>c</sup>	57	102	84	77	15	17	20	27	0,45	0,39	0,34	0,29
199 <sup>c</sup>	60	73	96	61	16	15	22	29	0,57	0,41	0,57	0,35

a – bovinos controles

b - bovinos intoxicados com 20g/kg de *M. laetum*

c – bovinos intoxicados com 30g/kg de *M. laetum*

Há diferenças estatisticamente significativas entre os valores médios da atividade de AST nos dias testados ( $p = 0,004$ ). Já em relação à interação entre dias e grupo, não há efeito significativo ( $p = 0,306$ ).

No teste sobre o efeito dos grupos, observou-se que não há diferenças estatisticamente significativas entre os valores médios de AST nos diferentes grupos testados (controle, 20g/kg e 30g/kg) ( $p = 0,302$ ).

Nas comparações entre os dias, observou-se que podem ser considerados estatisticamente diferentes, se aceito um nível de significância pouco acima de 6%, os valores médios de AST nos dias 1 e 7 ( $p = 0,061$ ) e nos dias 3 e 7 ( $p = 0,064$ ). As demais comparações entre as médias dos dias não apresentaram diferenças estatisticamente significativas.

Os valores de média, desvio-padrão e nº de casos observados, assim com o teste de Levene para GGT nos grupos controle, 20g/kg e 30g/kg, e nos dias 0, 1, 3 e 7 não tiveram problemas de variabilidade. Em relação à heterogeneidade das variâncias, apenas o resultado do dia 0 (antes da administração da planta) apresentou tendência de heterogeneidade das variâncias ( $p = 0,056$ ).

No teste multivariado não houve diferenças estatisticamente significativas entre os valores médios de GGT nos diferentes dias testados ( $p = 0,160$ ). Da mesma forma, não houve efeito significativo da interação entre dias e grupo ( $p = 0,857$ ).

No efeito sobre grupos, não houve diferenças estatisticamente significativas entre os valores médios de GGT nos diferentes grupos testados (controle, 20g/kg e 30g/kg) ( $p = 0,623$ ).

No teste multivariado houve diferenças estatisticamente significativas entre os valores médios de BT nos diferentes dias testados ( $p = 0,002$ ). Por outro lado, não houve efeito significativo da interação entre dias e grupo ( $p = 0,616$ ).

No efeito sobre os grupos, não houve diferenças estatisticamente significativas entre os valores médios de BT nos diferentes grupos testados (controle, 20g/kg e 30g/kg) ( $p = 0,920$ ).

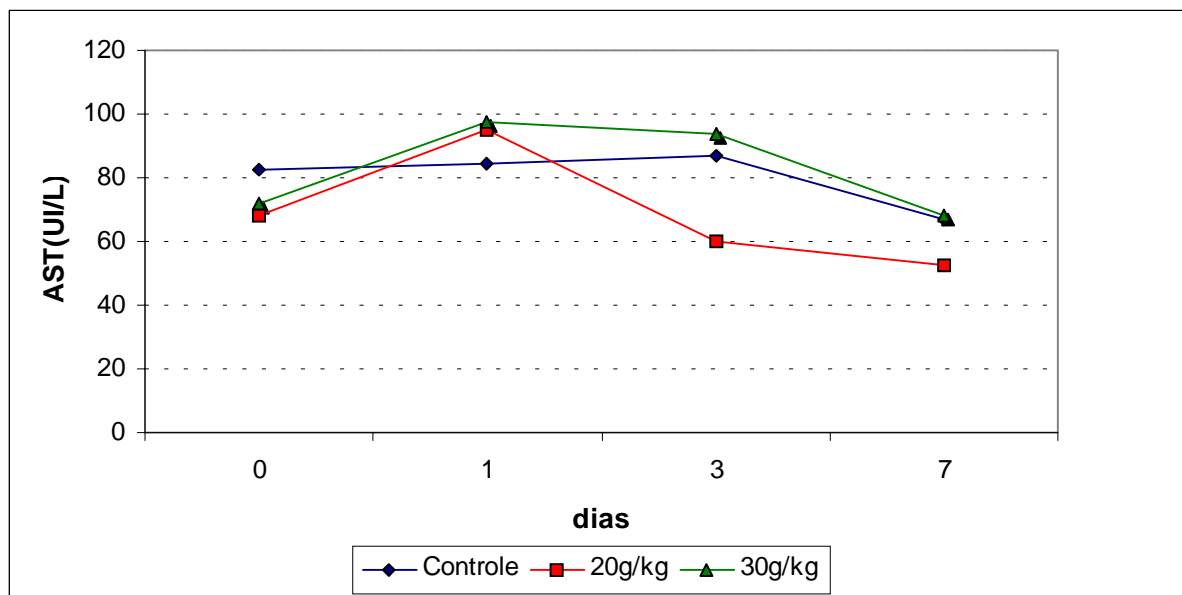
Nas comparações entre os dias, podem ser considerados estatisticamente diferentes, para um nível de significância 5%, os valores médios de BT nos dias 0 e 1 ( $p = 0,041$ ) e 0 e 7 ( $p < 0,001$ ). As demais comparações entre as médias dos dias não apresentaram diferenças estatisticamente significativas.

## DISCUSSÃO

Os parâmetros indicativos da função hepática utilizado neste experimento, como AST e GGT aumentaram tanto em ovinos como bovinos, embora nestes últimos a elevação destas enzimas tenha sido mais discreta. Com relação a BT observou-se que nos bovinos houve aumento apenas em 2 animais (1 com

**Tabela 4.** Valores de média, desvio-padrão e nº de casos observados dos resultados de AST nos bovinos controles e intoxicados com 20g/kg e 30g/kg de *M. laetum*, nos dias 0, 1, 3 e 7 após administração da planta.

Dias	Controle Média (Desvio-padrão)	20g/kg Média (Desvio-padrão)	30g/kg Média (Desvio-padrão)	Total Média (Desvio-padrão)
0	82,33 (17,79)	68,00 (14,11)	71,67 (22,85)	74,00 (17,35)
1	84,67 (13,50)	95,00 (28,79)	97,33 (22,37)	92,33 (20,30)
3	87,00 (8,89)	60,00 (6,56)	94,00 (9,17)	80,33 (17,12)
7	66,67 (12,50)	52,67 (16,50)	68,00 (8,19)	62,44 (13,34)



**Figura 2.** Médias dos resultados de AST (UI/L) dos bovinos controles e intoxicados com 20g/kg e 30g/kg de *Myoporum laetum* nos dias 0, 1, 3 e 7 após administração da planta.

20g/kg e 1 com 30g/kg), enquanto que nos ovinos houve aumento em todos animais experimentais, exceto nos controles. Resultados semelhantes foram relatados previamente por outros autores [1,2,5,7,13,14]. AST está presente em muitos tecidos como duas isoformas no citosol e na mitocôndria, sendo um indicativo de danos em tecidos moles, especialmente tecidos cardíacos e hepáticos. Em ruminantes, os níveis séricos de AST servem como um bom indicador do funcionamento hepático [3,6].

A GGT encontra-se como enzima associada às membranas, mas também está no citosol, especi-

almente nos epitélios dos ductos biliares e renais. O nível de GGT é muito baixo em cães e gatos, comparado com os níveis nos ruminantes. Quando se apresenta elevado no plasma indica colestase e proliferação de ductos biliares, em todas as espécies. Aumenta também na cirrose e no colangiocarcinoma [3,6,7]. O aumento da concentração de bilirrubina no soro tem como causas mais comuns a hemólise e as doenças hepáticas [3].

As lesões microscópicas degenerativas e necróticas encontradas nos ovinos são compatíveis com as descritas previamente [11,13,17]. A partir de 24 ho-

ras após a dosagem, os sinais clínicos, principalmente, de fotossensibilização foram evidentes, e coincidem com a elevação dos níveis séricos de AST, GGT e BT e com lesões histológicas caracterizadas, inicialmente, por vacuolização dos hepatócitos centrolobular que evoluía para necrose hepática periportal. Esta localização predominante de necrose de hepatócitos está, provavelmente, associada à distribuição das oxidases de função mista microssomal (MMFO) hepáticas [1]. Supõe-se que como a lesão hepática evoluiu predominante para a área periportal, isso poderia levar a um acúmulo de filioeritrina por interferência na drenagem canalicular e, conseqüentemente, fotossensibilização hepatógena [15].

Acredita-se que algumas diferenças entre os graus de severidade das lesões que ocorreram nos ovinos deste estudo possam estar associadas a fatores individuais, incluindo a atividade das MMFO hepáticas dos animais no momento da administração, além daquelas inerentes ao estágio vegetativo da planta tóxica.

A presença de grânulos basofílicos no citoplasma dos hepatócitos degenerados e necróticos são sais de cálcio, confirmado pelo método de von Kossa. Essas formações cristalinas livres no citoplasma ou delimitadas por membrana, em alguns hepatócitos ainda viáveis, sugerem um processo de calcificação intracelular não associado a mitocôndrias.

Uma vez que a manutenção da energia mitocondrial normal é essencial para manter o potencial que dirige a tomada de cálcio, os depósitos de cálcio podem teoricamente se formar em células viáveis. Outra possibilidade é a formação de depósitos de cálcio em células não viáveis, como conseqüência da alteração do equilíbrio osmótico em células necróticas. Portanto, os depósitos iniciais de cálcio podem surgir na célula, agindo como centros de nucleação que, posteriormente, recebem precipitados adicionais formando cristais de cálcio [10].

A avaliação estatística, mostrou que os valores médios de AST, GGT dos grupos de 20g/kg e 30g/kg, nos diferentes dias testados tiveram efeito significativo sobre os grupos, assim como há efeito significativo da interação entre dias e grupo ( $p < 0,001$ ). O efeito de interação indica que os resultados observados ao longo dos dias não seguem o mesmo padrão nos três grupos, tendo-se observado que há diferenças estatísticas significativas entre valores médios de AST e GGT nos diferentes grupos testados (controle, 20g/kg e 30g/kg), e que dependendo do

tempo (dia) após a administração da planta, os animais experimentais apresentaram diferentes graus de sinais clínicos ou lesões (alterações).

Na comparação múltipla entre os dias, com exceção dos resultados do 1º e do 7º dias em relação aos valores de AST, e do 3º e do 7º dias dos valores de GGT que não apresentam diferença estatisticamente significativa, todos os outros dias diferiram significativamente entre si. Porém, não houve diferença estatística significativa entre os valores médios de AST, GGT nos grupos de 20g/kg e 30g/kg, enquanto o grupo controle diferiu significativamente destes dois grupos. Os valores médios de BT não apresentaram diferenças estatisticamente significativas entre os diferentes dias testados, na interação entre dias e grupo, e nos diferentes grupos testados (controle, 20g/kg e 30g/kg).

Nos bovinos desse experimento dosados com 20 e 30g/kg de folhas frescas da planta, os sinais clínicos e as lesões da intoxicação foram discretos. Embora existam descrições de necrose centrolobular de hepatócitos associada à dosagem de 40g/kg de *Myoporum laetum* [14] e folhas de *M. tetrandrum* ou óleos de *M. deserti* [2], neste estudo as lesões verificadas foram discretas sem um padrão definido de necrose, o que poderia ser, também, atribuído a variações individuais ou à concentração do princípio tóxico da planta no período de sua colheita. Aparentemente, os bovinos demonstraram menor sensibilidade aos efeitos de *Myoporum laetum*. Esse fato provavelmente está, também, associado a uma menor atividade das enzimas microssomais hepáticas nesta espécie, o que já havia sido observado anteriormente [2, 14].

A análise laboratorial, por outro lado, demonstrou que os níveis séricos de AST, GGT e BT, nos grupos que receberam 20g/kg e 30g/kg de planta elevaram-se até o 3º dia e começavam a diminuir no 7º dia após o consumo da planta. Esses bovinos, apresentaram entre os valores médios tanto de AST quanto BT diferenças estatísticas significativas nos diferentes dias testados, enquanto para GGT esse efeito dia não foi significativo. Porém, não houve efeito significativo em relação à interação entre dias e grupos, assim como também entre os valores médios nos diferentes grupos testados (controle, 20g/kg e 30g/kg) para os valores de AST, GGT e BT. Na comparação dos valores de AST entre os dias, observaram-se diferenças estatísticas, se aceito um nível de significância pouco acima de 6%,

nos valores médios de AST dos dias 1 e 7 e também dos dias 3 e 7.

As demais comparações entre as médias dos dias não apresentaram diferenças estatisticamente significativas. Nas comparações dos valores de BT entre os dias, podem ser considerados estatisticamente diferentes, para um nível de significância 5%, os valores médios de BT nos dias 0 e 1 e 0 e 7. As demais comparações entre as médias dos dias para AST e BT não apresentaram diferenças estatisticamente significativas.

A existência de tantas variáveis envolvidas torna o resultado da exposição natural a estas hepatotoxinas de difícil prognóstico. Tanto a intensidade quanto o padrão das lesões hepáticas dependem da soma das diversas variáveis e das reações metabólicas disparadas por episódios de intoxicação [8].

Após vários estudos experimentais em camundongos, ratos, ovinos e bovinos sugerem-se que o mecanismo patogênico da toxicidade de *Myoporum*, bem como de outras plantas contendo óleos FST, esteja associado com o grau de atividade das MMFO hepáti-

cas no momento da dosagem, com outros fatores individuais do animal e com o estágio vegetativo da planta quando consumida.

## CONCLUSÕES

a) Em ovinos que consumiram 20g/kg e 30g/kg de folhas frescas de *Myoporum laetum* em dose única, há associação entre os sinais clínicos, lesões hepáticas e a elevação dos níveis séricos de AST, GGT e BT.

b) A avaliação bioquímica poderia representar um método mais sensível para detectar a intoxicação caso tivesse sido constatada alteração bioquímica antes dos sinais e alterações histológicas: caso tenha sido feito biopsia e dosagem enzimática ambos antes das 24hs, havendo somente alteração nas enzimas neste período.

c) Embora os bovinos tenham consumido as mesmas doses de planta que os ovinos, apresentaram sinais clínicos e lesões histológicas mais discretas.

d) A toxicidade da planta está, provavelmente, relacionada à época do ano que foi consumida.

## REFERÊNCIAS

- 1 **Allen J.G. & Seawright A.A. 1973.** The effect of prior treatment with phenobarbitone, dicophane (DDT) and  $\beta$ -diethylaminoethylphenylpropyl acetate (SKF 525 A) on experimental intoxication of sheep with the plant *Myoporum deserti*. *Cunn. Research in Veterinary Science*. 15: 169-179.
- 2 **Allen J.G., Seawright A.A. & Hrdlicka J. 1978.** The toxicity of *Myoporum tetrandrum* (Boobialla) and myoporaceous furanoid essential oils for ruminants. *Australian Veterinary Journal*. 54: 287-292.
- 3 **Bogin E., Otto F., Ibáñez A., Lippi E. Wittwer F. & Uriarte G. 1989.** Patología Clínica Veterinária. Asunción: *Instituto Interamericano de Cooperación para la Agricultura. Sociedad Alemana de Cooperación Técnica*. 192 p.
- 4 **Braga M. B., Castilhos L.M.L. & Santos M.N. 1985.** Biopsia hepática em bovinos: proposta de nova técnica. *Revista Científica do Centro Ciências Rurais da Universidade Federal de Santa Maria*. 15:79-88.
- 5 **Ford E.J.H. & Rivera R. 1978.** The modification of the dehydromyodesmone-induced hepatic lesion in cattle by microsomal drug metabolizing enzymes. *Journal of Comparative Pathology*. 88: 365-380.
- 6 **González F.H.D. & Scherer J.F.S. 2001.** Perfil sanguíneo: ferramenta de análise clínica, metabólica e nutricional. In: González F.H.D. (Ed). *Avaliação metabólico-nutricional de vacas leiteiras por meio de fluidos corporais*. Porto Alegre:UFRGS, pp. 5-15.
- 7 **Jerrett I.V. & Chinnock R.J. 1983.** Outbreaks of photosensitisation and deaths in cattle due to *Myoporum aff insulare*. R. Br. Toxicity. *Australian Veterinary Journal*. 60: 183-186.
- 8 **Kelly W. R. 1993.** Liver and biliary system. In: Jubb K.V.F., Kennedy P.C. & Palmer N. (Eds). *Pathology of Domestic Animals*. 4th edn. v.2. San Diego: Academic Press, pp. 382-388.
- 9 **Lavezzo O.E.N.M., Lavezzo W., Wechsler F.S., Sartori M.S., Rocha G.P., Medina M.K.J & Padovani N. 1996.** Toxicidade hepática em ovinos, induzida pelo consumo de cama de frango em diferentes níveis. In: *Anais da Reunião Anual da Sociedade Brasileira de Zootecnia*. (Fortaleza, Brasil). pp. 205-207.
- 10 **Marzella L. & Trump B.J. 1991.** Pathology of the liver: functional and structural alterations of hepatocyte organelles induced by cell injury. In: Meeks R.G., Harrison S.D. & Bull R.J. (Eds). *Hepatotoxicology*. Boca Raton: CRC Press, pp. 93-138.



- 11 Méndez M.C. 1993. Intoxicación por *Myoporum* spp. In: Riet-Correa F., Méndez M.C. & Schild A.L. (Eds). *Intoxicaciones por plantas e micotoxicoses em animais domésticos*. Montevideo: Editorial Agropecuaria Hemisferio Sur S.R.L., pp. 79-84.
- 12 Odriozola E.R., Tapia M.O., López T.A. Casaro A.P. & Calandra W. 1987. Intoxicación natural de bovinos con transparente (*Myoporum laetum* Forst.). *Revista Medicina Veterinaria*, 68: 230-232.
- 13 Raposo J.B., Méndez M.C., Riet-Correa F., & Andrade G.B. 1998. Experimental intoxication by *Myoporum laetum* in sheep. *Veterinary and Human Toxicology*. 40: 132-135.
- 14 Raposo J.B., Méndez M.C., Andrade G.B. & Riet-Correa F. 1998. Experimental intoxication by *Myoporum laetum* in cattle. *Veterinary and Human Toxicology*. 40: 275-273.
- 15 Rowe L.D. 1989. Photosensitization problems in livestock. *Veterinary Clinics of North America: Food Animal Practice*. 5: 301-323.
- 16 Santos M.M.A. 2003. Provas de Função e Lesão Hepática. Monitoria de Clínica Médica FM-UnB.[online]. 5p.
- 17 Seawright A.A. 1968. Patters of liver caused by ngaione in the rat. *Australian Veterinary Journal*. 44: 426.
- 18 Seawright A.A., Everist S.L. & Hrdlicka J. 1983. Comparative features of *Lantana*, *Myoporum*, and *Pimelea* toxicities in livestock. In: Keeler RF & Tu AT (Eds). *Handbook of Natural Toxins, Plant and Fungal Toxins*. v. 1. New York: Marcel Dekker, pp. 511-539.
- 19 Seawright A.A., Lee J.S., Allen JG & Hrdlicka J. 1978. Toxicity of *Myoporum* spp. and their furanosesquiterpenoid essential oils. In: Keeler RF, Van Kampen KR & James LF. (Eds). *Effects of Poisonous Plants on Livestoc*. New York: Academic Press, pp. 241-250.