Acta Scientiae Veterinariae, 2020. 48(Suppl 1): 555.

CASE REPORT
Pub. 555

ISSN 1679-9216

Hemangiossarcoma associado a quimiodectoma em cadela Pit Bull idosa

Hemangiosarcoma associated with Chemodectoma in an Old Pit Bull Bitch

Tainara Renata Tineli[1], Fernanda Conte[1], Adriane Strack[1], Jean Carlo Olivo Menegatt[1], Adriano Tony Ramos[2], Angela Patricia Medeiros Veiga[2] & Marcy Lancia Pereira[3]

ABSTRACT

***Background*:** The prevalence of neoplasms in domestic animals has been augmenting over the years. Hemangiosarcoma, which most frequently affects large breed dogs, is a neoplasm with high metastatic power and corresponds to 5% of malignant neoplasms. Chemodectoma, a neoplasm that can have malignant or benign behavior, is uncommon, corresponding to less than 8% of all cardiac tumors, and originates from cardiac chemoreceptor cells and involves mainly the aortic and carotid bodies. The aim of this study is to describe the case of an elderly Pit Bull dog with hepatic hemangiosarcoma and chemodectoma associated with four other different tumors: hemangioma, papilloma, mastocitoma and melanoma.

***Case*:** A 14-year-old female Pit Bull, castrated, was presented to Veterinary Clinic of the Federal University of Santa Catarina (UFSC), Curitibanos Campus, Brazil. The owner referred apathy, hyporexia, and increased abdominal volume for two weeks. Physical examination showed emaciation and abdominal effusion. Abdominocentesis was performed, three liters of serosanguineous fluid was drained and a sample was sent for analysis. Complementary tests were requested and showed mild hypoalbuminemia, normocytic normochromic anemia, and lymphopenia. The ultrasound examination revealed thickening of vessels and hepatomegaly, in addition to the presence of an oval structure containing hyperechogenic cavitations. Diagnostic exploratory laparotomy was indicated, but the owner refused. Drug therapy was prescribed in a palliative manner and, during the clinical follow-up period, two abdominocentesis procedures and one thoracentesis procedure were performed, both resulting in simple transudate. Finally, the patient developed severe apathy, edema in all limbs, and died at home. Necroscopic examination was done and revealed hemoperitoneum and hemothorax; several nodules with diverse characteristics in the integument were noted, which were classified by histopathological analysis as follicular cyst, papilloma, cavernous hemangioma, mastocytoma, and melanoma. The histological sections of the liver sample showed hemangiosarcoma and those of the urinary bladder showed hemangiosarcoma metastases. In the heart, a nodule was found at the base of the aorta, which was characterized as chemodectoma. Besides that, there was myxomatous mitral valve degeneration. The necropsy report indicated that the cause of death was hypovolemic shock associated with complications from multiple tumors, particularly hepatic hemangiosarcoma and chemodectoma.

***Discussion*:** Hemangiosarcoma is a malignant tumor with invasive behavior. The patient was an elderly Pit Bull dog, a breed not described as being predisposed to this type of tumor. Similarly to other reports in the literature, there was abdominal effusion with rapid and recurrent evolution, progressive weight loss, and metastases in the urinary bladder. It is believed that thoracic effusion, limb edema, and hepatic venous congestion were probably caused by chemodectoma owing to right-sided congestive heart failure. Although not related to the cause of death of this patient, the presence of tumors like papilloma, mastocytoma, melanoma, and hemangioma is noteworthy because the canine had a total of six different types of neoplasms, rarely reported in Pit Bull dogs. This work emphasizes the importance of necroscopic evaluation, which, in this case, was essential for the definitive diagnosis.

Keywords: neoplasm, hemangioma, papilloma, mastocytoma, melanoma, canine.

Descritores: neoplasma, hemangioma, papiloma, mastocitoma, melanoma, canino.

DOI: 10.22456/1679-9216.102583

Received: 2 May 2020 Accepted: 22 October 2020 Published: 17 November 2020

[1]Graduação em Medicina Veterinária; [2]Departamento de Agricultura Biodiversidade e Florestas & [3]Coordenadoria Especial de Biociências e Saúde Única, Centro de Ciências Rurais, Campus de Curitibanos, Universidade Federal de Santa Catarina (UFSC), Curitibanos, SC, Brazil. CORRESPONDENCE: M.L. Pereira [marcy.pereira@ufsc.br]. Coordenadoria Especial de Biociências e Saúde Única, Centro de Ciências Rurais, Campus de Curitibanos - UFSC. Rodovia Ulysses Gaboardi, km 3. CEP 89520-000 Curitibanos, SC, Brazil.

INTRODUÇÃO

A prevalência de neoplasmas em animais domésticos vem aumentando ao longo dos anos. Essa afirmação tem relação direta com fatores relacionados à melhor nutrição, prevenção de doenças infectocontagiosas através das vacinações, avanços na medicina veterinária e melhora na qualidade de vida dos animais, levando à sua maior longevidade, sendo essa apontada como a principal razão para a crescente incidência das afecções neoplásicas em cães [20].

A incidência do hemangiossarcoma (HSA) corresponde a 5% dos tumores malignos, sendo o cão a espécie mais afetada. Além disso, este neoplasma atinge com maior frequência raças grandes, como Pastor Alemão, Golden Retriever, Labrador, Boxer e Pointer. Em 80% dos casos há presença de metástase, sendo o fígado e pulmão os principais órgãos acometidos [15]. O HSA visceral apresenta corriqueiramente prognóstico desfavorável [9].

O quimiodectoma apresenta origem a partir das células quimiorreceptoras cardíacas, sendo observado principalmente nos corpos aórticos e carotídeos [8]. É uma neoplasia incomum, representando menos de 8% das neoplasias cardíacas [22].

Levando em conta a longevidade dos animais de companhia e o número crescente de casos de neoplasias na rotina clínica, o objetivo deste trabalho é destacar a importância do tratamento clínico em animais acometidos, além de elucidar como certas afecções podem promover sinais clínicos inespecíficos, podendo dificultar o diagnóstico da patogenia, sendo este possível somente através do exame necroscópico.

CASO

Uma paciente canina, Pit Bull, castrada, 14 anos, 21 kg, foi atendida na Clínica Veterinária Escola da Universidade Federal de Santa Catarina (UFSC), Campus Curitibanos, apresentando apatia, hiporexia e aumento de volume abdominal havia duas semanas. Ao exame físico, apresentava escore de condição corporal 2/5, aumento de linfonodos mandibulares e sopro cardíaco de grau II em foco mitral, além de diversos nódulos verrucosos, principalmente na cadeia mamária, comedões por todo o abdômen e região tarso metatársica edemaciada bilateralmente. Ainda, havia distensão abdominal com percussão maciça de forma generalizada. Como medida diagnóstica e terapêutica, realizou-se abdominocentese, em que foram drenados cerca de 3 L de líquido serossanguinolento. Amostras com e sem EDTA foram enviadas para análise de líquido cavitário.

Em seguida, foram solicitados ultrassonografia abdominal, eletrocardiograma (ECG), hemograma, urinálise, além de bioquímica sérica (albumina, glicose, uréia, creatinina, alanina aminotransferase - ALT e fosfatase alcalina - FA). Os resultados de ECG, uréia, creatinina, glicose, urinálise, ALT e FA não apresentaram alterações, somente se observou hipoalbuminemia (albumina de 1,70 g/dL). Ao hemograma, havia discretas anemia normocítica normocrômica (4,84 x 10^6 He/µL, HT de 35,90%, VCM 74,3, CHCM 32,3) e linfopenia (824 células/µL). O exame ultrassonográfico constatou espessamento de vasos hepáticos e hepatomegalia, além da presença de estrutura ovalada (6,2 x 4,5cm) contendo cavitações hiperecogênicas. Realizou-se punção ecoguiada para citologia, cujo resultado indicou cisto associado a inflamação neutrofílica. Já a análise do líquido cavitário e citologia revelaram presença de hemorragia associada a inflamação neutrofílica.

O retorno havia sido programado para uma semana após a consulta, mas só foi realizado cerca de 30 dias após. A tutora relatou discreta melhora no estado geral, mas o animal havia perdido peso. Sugeriu-se então realização de laparotomia exploratória, devido a não conclusão diagnóstica pelos exames solicitados e sob suspeita de hemangiossarcoma. Foi prescrito furosemida (prescrito medicamento humano com receita contendo o princípio ativo) [dose de 2 mg/kg BID] até novas recomendações e dieta altamente digestível e palatável, além de albumina em pó (várias marcas disponíveis no mercado). Também, coletou-se sangue para novo hemograma, que não mais apresentou alterações. Entretanto, a tutora desistiu de realizar a cirurgia e autorizou somente realização de cuidados paliativos, conforme necessários.

Duas semanas após, a paciente retornou para nova abdominocentese, em que foram drenados cerca de 2 L de líquido serossanguinolento, análogo ao anterior. O tratamento foi continuado e houve outro retorno após 20 dias, em que a paciente apresentou apatia severa, e ao exame físico, também havia edema de membros generalizado e hipofonese em todos os campos pulmonares. Realizou-se abdominocentese e toracocentese, com retirada de 2 L de líquido turvo e esbranquiçado do abdômen e turvo do tórax. Amostras com e sem EDTA

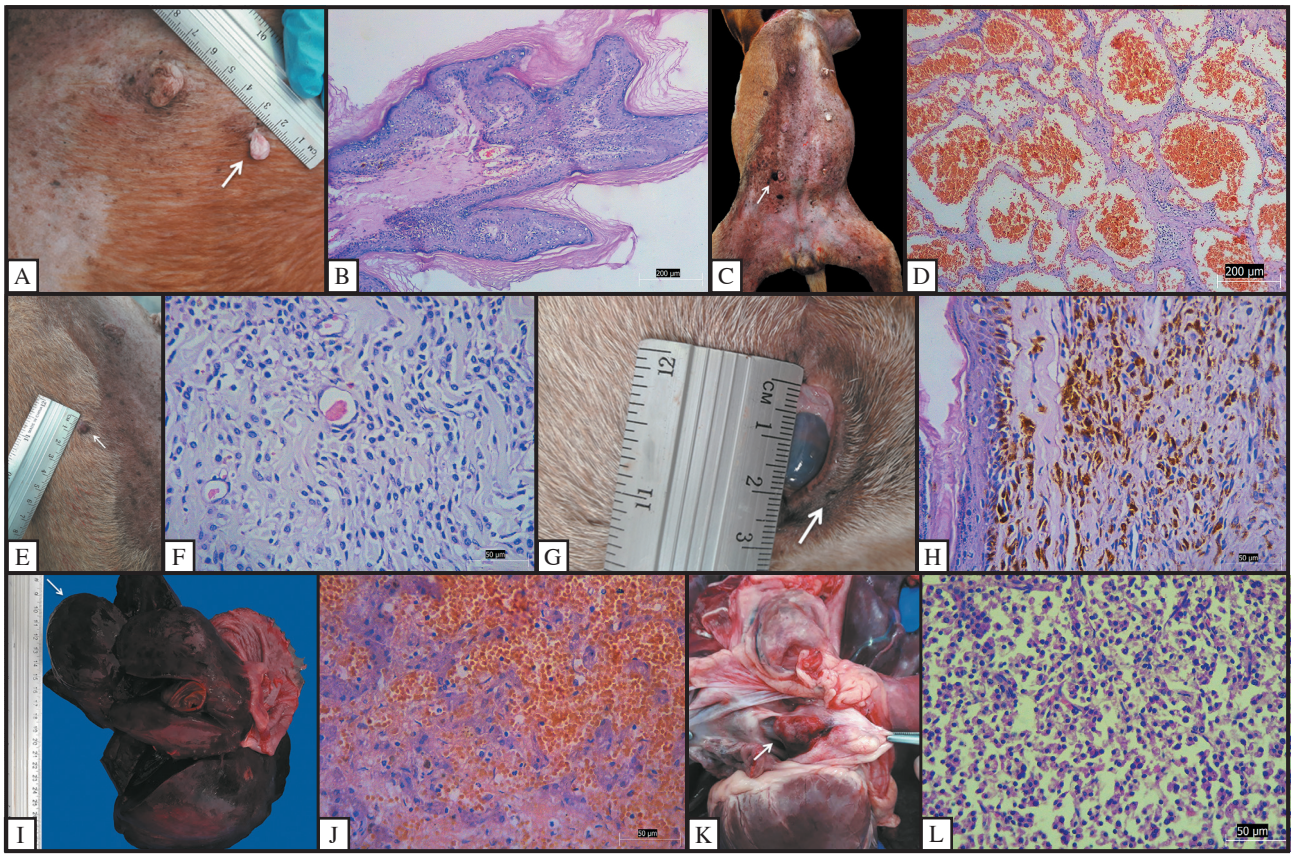

Figura 1. Lesões macro e microscópicas observadas à necropsia e ao exame histopatológico, respectivamente, da paciente canina. A- Na pele, adjacente a papila mamária, nódulo exofítico, pendular e alopécico em formato de papila, brancacento, medindo 1,2 cm em seu maior diâmetro (seta). B- Fotomicrografia da Figura 1A evidenciando proliferação de queratinócitos em epiderme com formação de papilas e que por vezes formam pontes comunicantes em derme superficial, compatível com papiloma [HE; obj.10x]. C- Na pele, adjacente a papila da mama abdominal caudal direita, nódulo de 1,5 cm em seu maior diâmetro, arredondado, enegrecido e firme (seta). D- Fotomicrografia da Figura 1C demostrando proliferação de células epiteliais bem diferenciadas que apresentam formação de vasos de diversos tamanhos e tortuosos, compatível com hemangioma cavernoso [HE; obj.10x]. E- Na pele, em região torácica ventrolateral direita, presença de nódulo de 0,3 mm em seu maior diâmetro, arredondado, firme e de superfície alopécica, bem delimitado (seta). F- Fotomicrografia da Figura 1E, que revela em derme proliferação neoplásica de células redondas, uniformes, arranjadas por vezes em "fileira indiana" associado a infiltrado eosinofílico multifocal discreto, compatível com mastocitoma [HE; obj.40x]. G- Em pálpebra inferior direita, presença de nódulo exofítico, pigmentado, de 0,1 cm em seu maior diâmetro (seta). H- Fotomicrografia da Figura 1G evidenciando, em derme, proliferação de melanócitos de pleomorfismo moderado que apresentam por vezes pigmento acastanhado intracitoplasmático (melanina), compatível com melanoma [HE; obj.40x]. I- Fígado aumentado, de bordos abaulados e congesto, com presença de massa friável de 8 cm de diâmetro em lobo caudato, arredondada, vermelho escura e macia (seta). J- Fotomicrografia de Figura 1I. Observa-se proliferação de células epiteliais em meio a área de hemorragia intratumoral, compatível com hemangiossarcoma [HE; obj.40x]. K- Em base cardíaca, adjacente à aorta, presença de massa irregular, firme, pouco delimitada e irregular, de superfície avermelhada medindo 2 cm de diâmetro (seta). L- Fotomicrografia da Figura 1K. Observa-se proliferação de células redondas e pequenas organizadas em pacotes e subdivididas por trabéculas delgadas de tecido conjuntivo, compatível com quimiodectoma benigno [HE; obj.40x].

foram enviadas para análise de líquido cavitário, que revelou tratar-se de transudato simples.

Após 4 dias, a paciente veio a óbito em casa. Foram realizados o exame *post-mortem* (Figura 1). O animal apresentou mucosa oral cianótica, edema subcutâneo de membros pélvicos, hemoperitônio e hemotórax acentuados, obtendo-se total de 1,7 e 1,8 L, respectivamente. Diversos nódulos foram observados no tegumento. Na região inguinal, próximo à papila da mama inguinal esquerda, havia dois nódulos endofíticos, firmes, que ao corte drenavam material friável branco-amarelado, compatível com cistos foliculares. A histopatologia revelou nódulos bem delimitados, em derme profunda, revestidos por epitélio estratificado com células granulosas, confirmando cisto folicular, do subtipo infundibular. Na região submandibular, presença de diversas lesões verrucosas dispersas, esbranquiçadas, onde, na microscopia, foram visualizadas proliferação da epiderme com formações papilares, compatíveis com papilomas (Figura 1 A & B). No abdômen, presença de lesão verrucosa vermelho-escura, lateral à papila da mama abdominal caudal direita, fluindo sangue ao corte, medindo 1,5 cm, definida microscopicamente como hemangioma cavernoso (Figura 1C & D).

Localizou-se também na região torácica direita, ventrolateralmente, próximo a décima primeira costela, um nódulo arredondado e exofítico de superfície

alopécica, medindo 0,3 cm em seu maior diâmetro. Histopatologicamente, observou-se proliferação de células neoplásicas redondas a ovais contendo grânulos basofílicos intracitoplasmáticos associada a infiltrado moderado de eosinófilos, compatível com mastocitoma grau II [16] ou baixo grau [13] (Figura 1E & F). Na pálpebra inferior direita, havia presença de lesão verrucosa, enegrecida, medindo 0,1 cm. Microscopicamente, evidenciou-se nódulo delimitado caracterizado por células pleomórficas de formato oval a poliédrico, sem evidenciação de núcleos e repletas por grânulos marrom escuros compatíveis com melanina, e algumas células apresentando núcleo e citoplasma evidentes, com poucos grânulos de melanina e figuras de mitose raras. Caracterizou-se esta lesão como melanoma (Figura 1G & H).

Ao inspecionar o fígado, observou-se aumento de tamanho e bordos abaulados, fluindo sangue ao corte e com aderência ao diafragma. Entre os lobos, observaram-se áreas vermelho-escuras e lesões brancacentas sobre o parênquima. A massa apresentava consistência macia, medindo cerca de 8 cm de diâmetro no lobo caudato. Os cortes histológicos evidenciaram proliferação neoplásica maligna de células fusiformes a triangulares, de pleomorfismo celular acentuado que, por vezes, formavam estruturas vasculares irregulares, caracterizando hemangiossarcoma. Áreas de necrose intratumoral foram evidenciadas (<50% dos neoplasmas) e raras figuras de mitose. Segundo classificação histológica proposta para sarcomas de tecidos moles [7], a neoplasia foi classificada como Grau II. No parênquima hepático adjacente havia áreas multifocais de hemorragia, tumefação e degeneração gordurosa de hepatócitos, hemossiderose, colestase e necrose multifocal, além de congestão hepática difusa (Figura 1I & J).

Na vesícula urinária, em região correspondente ao corpo do órgão, foi encontrado nódulo enegrecido de 0,4 cm de diâmetro. A análise microscópica revelou, em submucosa vesical, uma área pobremente delimitada, composta por células fusiformes a estreladas, morfologicamente semelhantes às descritas em parênquima hepático, caracterizada como metástase de hemangiossarcoma hepático.

Quanto ao sistema cardiovascular, havia hemopericárdio, em que se obtiveram 310 mL de líquido avermelhado. Na base da aorta, observou-se nódulo multilobado de 2 cm, histologicamente caracterizado como quimiodectoma benigno, além de acentuado espessamento da válvula mitral e espessamento leve em válvula tricúspide, caracterizando degeneração mixomatosa valvar. Na microscopia, o neoplasma apresentava-se composto por células redondas e pequenas, com citoplasma eosinofílico e vacuolizado, por vezes organizadas em "pacotes", subdivididos por trabéculas de tecido conjuntivo, além de figuras de mitose raras (Figura 1K & L).

A causa de morte foi dada como choque hipovolêmico em associação às complicações das múltiplas neoplasias, sobretudo o hemangiossarcoma hepático e quimiodectoma.

DISCUSSÃO

O hemangiossarcoma (HSA) canino é uma neoplasia maligna de crescimento invasivo que pode apresentar manifestações viscerais ou não viscerais (cutâneas), representando 5% dos tumores viscerais malignos em cães e 12% a 21% de todos os tumores mesenquimais da espécie canina [23]. Quanto às raças acometidas, destacam-se principalmente as de porte grande, como o Pastor Alemão, Boxer, Golden Retriever e Dálmata [9,10]. Entretanto, a paciente do caso descrito neste relato é da raça Pit Bull, não estando entre as raças tidas como predispostas. A idade de maior ocorrência se dá entre os 9 e 10 anos de idade [21], acometendo animais idosos, como no caso exposto.

Histologicamente, o HSA caracteriza-se pela proliferação de células pleomórficas, formando espaços vasculares ou massas sólidas, predispondo ao desenvolvimento de trombos, processos necróticos ou hemorrágicos [7]. Por meio do exame histopatológico hepático realizado neste caso, puderam ser observadas estruturas vasculares irregulares, células fusiformes triangulares com pleomorfismo acentuado, que, por vezes, exibiam áreas necróticas, particularidades compatíveis com as apresentadas pelos autores acima. A taxa de metástase em cães com HSA pode chegar a 86%, já que as células do endotélio apresentam maior facilidade para adentrar a circulação sanguínea e, assim, atingir outros tecidos [25]. O cérebro, local de maior predileção de metástases [9], não foi afetado neste caso mas, por outro lado, houve metástase na vesícula urinária, órgão pouco afetado normalmente.

As manifestações clínicas do HSA geralmente incluem letargia, anorexia, perda de peso, distensão abdominal em decorrência do crescimento da neoplasia

ou por efusão na cavidade, dispneia (efusão torácica e pericárdica), dor abdominal, cardiopatias congestivas, sopros, arritmias, e abafamento de sons cardíacos e pulmonares [14]. Neste caso, a distensão abdominal por efusão e o emagrecimento exacerbado tiveram evolução rápida e recidivante, devido ao HSA hepático. Este órgão, junto com baço, pulmões, peritônio, rins, encéfalo, pleura e coração, são os locais de predileção de HSA [10]. O HSA visceral tem prognóstico desfavorável e necessita de múltiplas modalidades terapêuticas, em que a ressecção cirúrgica é o tratamento de eleição [9].

Em pacientes com HSA, é comum haver hemorragia intracavitária ou hemólise microangiopática, que levam a anemia regenerativa e podem predispor a coagulação intravascular disseminada [9]. Diferentemente, esta paciente apresentou anemia normocítica normocrômica discreta, que logo se normalizou, mesmo com a evolução desfavorável do quadro clínico.

O tumor do corpo aórtico, também conhecido como quimiodectoma, é uma neoplasia infrequente em cães. Tem sua origem a partir dos quimiorreceptores da adventícia do arco aórtico na base do coração dos animais domésticos [8]. Embora a paciente deste relato fosse da raça Pit Bull, não elencada entre as mais acometidas, as braquicefálicas, ela era idosa, conforme sugere a literatura para ocorrência desta neoplasia [6,19].

As alterações e os sinais clínicos do quimiodectoma tendem a ter evolução lenta e incluem dispneia, obstrução vascular, tosse, insuficiência cardíaca frequentemente direita (ICCD), intolerância a exercícios, presença de efusão pleural, abdominal e edemas periféricos [19]. A paciente em questão teve edema de membros que, associado à congestão venosa hepática observada ao exame ultrassonográfico, provavelmente se relaciona à ICCD causada pelo quimiodectoma. Fato interessante é a ocorrência da efusão pleural em momento posterior quando comparado à efusão abdominal (de evolução rápida), o que pode ter ocorrido pelo quimiodectoma, já que não se observou HSA em cavidade torácica. O ecocardiograma, não realizado por restrição financeira, poderia ser ferramenta diagnóstica vantajosa, mesmo sem alterações evidenciadas ao ECG, pois poderia permitir avaliar tamanho e localização da neoplasia, além de possibilitar punção guiada e determinar o grau de comprometimento cardíaco existente e o prognóstico [17].

Em estudo citológico de efusões cavitárias, as efusões neoplásicas foram consideradas como as mais prevalentes (42%), destacando-se o linfoma como a neoplasia de maior ocorrência [1]. Isso se dá porque o exame citológico é ferramenta bastante útil para a avaliação celular de fluidos corporais ou diagnóstico de neoplasias de células redondas, que são bastante esfoliativas [2]. Por outro lado, para esta paciente, que apresentou HSA e quimiodectoma, os exames citológicos do aspirado de área cavitária hepática e de líquidos cavitários foram inconclusivos para diagnóstico definitivo, porque estes neoplasmas produzem poucas células. Corroborando o exposto, estudo comparando concordância entre citologia e histopatologia de lesões hepáticas teve 20% de discordância e ocorreu em casos de pacientes com hemangiossarcoma, conforme descrito na literatura [18].

O mastocitoma é o neoplasma cutâneo maligno de maior ocorrência em cães, representando cerca de 7% a 20% das neoplasias cutâneas dessa espécie [5]. Sexo e idade dos pacientes não são considerados fatores predisponentes. Entretanto, sabe-se que animais idosos apresentam maior propensão para o desenvolvimento, sendo 9 anos a idade média. Inúmeras raças são consideradas predispostas para o desenvolvimento e dentre elas destacam-se o Boxer, Labrador, Shar Pei, Buldogue, Boston Terrier, Pit Bull, Fox Terrier, Cocker Spaniel, Dachshund, Beagle, Schnauzer e Pug [13]. A paciente deste relato tinha 14 anos, de raça tida como predisposta ao mastocitoma. O fato de o animal não ter apresentado metástases deste neoplasma pode estar relacionado à classificação histopatológica de Mastocitoma Grau II, Baixo grau. Segundo essa classificação histológica, a presença de metástases é infrequente, sendo que no presente relato a detecção desse neoplasma representou apenas um achado de necropsia, não estando relacionado às manifestações clínicas ou à causa de morte.

O nódulo encontrado na pálpebra inferior esquerda foi classificado como melanoma. As características macroscópicas relacionadas ao tamanho de 0,1 cm e coloração marrom enegrecida são condizentes com as informações encontradas na literatura, entretanto o melanoma pode variar sua aparência desde cinza, marrom, vermelho, azul escuro e com frequência os nódulos tendem a ser ulcerados [3], fato não evidenciado neste caso. Em cães, representa 7% dos tumores malignos atingindo principalmente cavidade oral, junções mucocutâneas,

unhas e olhos [12], sendo que a localização do nódulo da paciente não foi correspondente a isto. Em estudo retrospectivo de neoplasias melanocíticas cutâneas, os melanomas tendem a se apresentar na forma de cúpulas lisas, placas, nódulos sésseis, polipóides ou massas lobuladas, sendo que quanto maior a neoformação pior o prognóstico. Ainda, outro fato a ser colocado é o aparecimento de neoplasias melanocíticas em raças de elevada pigmentação cutânea, como Schnauzer ou Scottish Terrier [3], dentre outras, como Cocker Spaniel, Scottish Terrier, Boston Terrier, Doberman, Pinscher, Golden Retriever, Setter Irlandês, Chow Chow e Boxer [11], não abrangendo a raça Pit Bull.

Os papilomas são neoformações benignas provocadas pela infecção de um agente viral do gênero papilomavírus [26]. A regressão depende da imunocompetência do animal, a qual, neste caso, pode ter sido prejudicada pela presença de vários tipos tumorais e suas consequências clínicas.

Outro neoplasma cutâneo observado foi hemangioma abdominal. Essa neoplasia apresenta caráter benigno, tendo origem endotelial e etiologia desconhecida. Já foi descrita em diversas espécies, estando associada a animais idosos [24]. A apresentação cutânea acomete comumente áreas de pele clara e glabra [4], região característica do abdômen, onde os nódulos cutâneos do caso relatado foram encontrados, correlacionados, ainda, com a idade avançada da paciente.

Os achados macroscópicos e microscópicos descritos apontam o diagnóstico de hemangiossarcoma canino, tanto no sítio primário quanto no sítio metastático. Este relato de caso demonstrou que esta neoplasia apresenta caráter metastatizante, o qual pode ter levado a outras complicações clínicas e ao óbito do animal. Além disso, a presença de seis tipos de neoplasias diferentes contrapõe muitas informações descritas na literatura, tendo em vista que na maioria delas a raça Pit Bull não é predisposta ao desenvolvimento dessas neoformações.

Declaration of interest. The authors report no conflicts of interest. The authors alone are responsible for the content and writing of the paper.

REFERENCES

1 **Alonso F.H., Bulla C. & Paes P.R.O. 2019.** Canine cavitary effusion: a retrospective study of 304 cases in Brazil. *Arquivo Brasileiro de Medicina Veterinária e Zootecnia.* 71(3): 869-877. DOI: 10.1590/1678-4162-10727.

2 **Ayele L., Mohammed C. & Yimer L. 2017.** Review on Diagnostic Cytology: Techniques and Applications in Veterinary Medicine. *Journal of Veterinary Science & Technology*. 08(1): 1-10. DOI: 10.4172/2157-7579.1000408.

3 **Bedoya S.A.O. 2019.** Estudo retrospectivo de neoplasias melanocíticas cutâneas espontâneas em cães: Caracterização histopatológica, morfométrica e sequenciamento de tp53. 94f. Viçosa, MG. Tese (Doutorado) - Curso de Medicina Veterinária, Universidade Federal de Viçosa.

4 **Berselli M. 2011.** Estudo da incidência, identificação e parâmetros prognósticos dos Hemangiomas e Hemangiossarcomas em animais de companhia. 77f. Pelotas, RS. Dissertação (Mestrado) - Programa de Pós-Graduação em Veterinária, Universidade Federal de Pelotas.

5 **Braz P.H., Haniu A.E.C.J., Souza A.I. & Brum K.B. 2017.** Epidemiologia do mastocitoma em cães em uma região do Mato Grosso do Sul. *Pubvet*. 11(10): 1002-1007. DOI: 10.22256/PUBVET.V11N10.1002-1007.

6 **Cooper B.J., Valentine B.A. 2017.** Tumors of Muscle. In: Meuten D.J. (Ed). *Tumors in Domestic Animals*. 5th edn. Ames: Wiley Blackwell, pp.425-466.

7 **Cullen J.M. 2017.** Tumors of the Liver and Gallbladder. In: Meuten D.J. (Ed). *Tumors in Domestic Animals*. 5th edn. Ames: Wiley Blackwell, pp.602-631.

8 **Ehrhart N., Ehrhart E.J., Willis J., Sisson D., Constable P., Greenfield C., Manfra-Maretta S. & Hintermeister J. 2002.** Analysis of factors affecting survival in dogs with aortic body tumors. *Veterinary Surgery*. 31(1): 44-48. DOI: 10.1053/jvet.2002.29989.

9 **Fernandes S.C. & De Nardi A.B. 2016.** Hemangiossarcomas. In: Daleck C.R. & De Nardi A.B. (Eds). *Oncologia em Cães e Gatos*. 2.ed. Rio de Janeiro: Roca, pp.776-796.

10 **Flores M.M., Panziera W., Kommers G.D., Irigoyen L.F., Barros C.S.L. & Fighera R.A. 2012.** Aspectos epidemiológicos e anatomopatológicos do hemagiossarcoma em cães: 40 casos (1965-2012). *Pesquisa Veterinária Brasileira*. 32(12): 1319-1328. DOI: 10.1590/S0100-736X2012001200017.

11 **Grandi F. & Rondelli M.H. 2016.** Neoplasias cutâneas. In: Daleck C.R. & De Nardi A.B. (Eds). *Oncologia em Cães e Gatos.* 2.ed. Rio de Janeiro: Roca, pp.501-540.

12 **Kim D.Y., Royal A.B. & Villamil J.A. 2009.** Disseminated melanoma in a dog with involvement of leptomeninges and bone marrow. *Veterinary Pathology*. 46(1): 80-83. DOI: 10.1354/vp.46-1-80.

13 **Kiupel M. 2017.** Mast Cell Tumors. In: Meuten D.J. (Ed). *Tumors in Domestic Animals*. 5th edn. Ames: Wiley Blackwell, pp.176-202.

14 **Moroz L.R. & Schweigert A. 2007.** Hemangiossarcoma em Cão. *Campo Digit@l*. 2(1): 50-55.

15 **Pastor J. 2002.** Canine hemangiosarcoma. In: *27 WSAVA Congress* (Granada, Espanha). Disponível em: https://www.vin.com/apputil/content/defaultadv1.aspx?pId=11147&id=3846251.

16 **Patnaik A., Ehler W. & Macewen E. 1984.** Canine cutaneous mast cell tumor: morphologic grading and survival times in 83 dogs. *Veterinary Pathology*. 21:469-474. DOI: 10.1177%2F030098588402100503.

17 **Pedro B., Linney C., Navarro-Cubas X., Stephenson H., Dukes-McEwan J., Gelzer A.R. & Kraus M.S. 2016.** Cytological diagnosis of cardiac masses with ultrasound guided fine needle aspirates. *Journal of Veterinary Cardiology*. 18(1): 47-56. DOI: 10.1016/j.jvc.2015.09.002.

18 **Roth L. 2001.** Comparison of Liver Cytology and Biopsy Diagnoses in Dogs and Cats: 56 Cases. *Veterinary Clinical Pathology*. 30(1): 35-38. DOI: 10.1111/j.1939-165x.2001.tb00254.x.

19 **Salomão M.C., Mattos A.S., Lucena A.R., Leite J.S., Mello M.F.V. & Ferreira A.M.R. 2012.** Tumor de arco aórtico em cão (*Canis familiaris*) - relato de caso. *Veterinária e Zootecnia.* 19(1): 107-109.

20 **Santos I.F.C., Cardoso J.M.M., Oliveira K.C., Laisse C.J.M. & Bessa S.A.T. 2013.** Prevalência de neoplasias diagnosticadas em cães no Hospital Veterinário da Universidade Eduardo Mondlane, Moçambique. *Arquivo Brasileiro de Medicina Veterinária e Zootecnia*. 65(3): 773-782. DOI: 10.1590/S0102-09352013000300025

21 **Soares N.P., Medeiros A.A., Szabó M.P.J., Guimarães E.C., Fernandes L.G. & Santos T.R. 2017.** Hemangiomas e Hemangiossarcomas em cães: estudo retrospectivo de 192 casos (2002-2014). *Ciência Animal Brasileira.* 18: 1-10. DOI: 10.1590 / 1809-6891v18e-30889.

22 **Sousa M.G. & De Andrade J.N.B.M. 2016.** Neoplasias Cardíacas. In: Daleck C.R. & De Nardi A.B. (Eds). *Oncologia em Cães e Gatos*. 2.ed. Rio de Janeiro: Roca, pp.491-497.

23 **Shor S., Helfand S.C., Gorman E. & Lohr C.V. 2009.** Diagnostic Exercise: Epithelioid Hemangiosarcoma Mimicking Metastatic Prostatic Neoplasia in a Dog. *Veterinary Pathology*. 46(3): 548-552. DOI: 10.1354/vp.08-VP-0245-L-DEX.

24 **Smith AN. 2003.** Hemangiosarcoma in dog and cats. *Veterinary Clinics of North America: Small Animal Practice*. 33(3): 533-552. DOI: 10.1016/s0195-5616(03)00002-0.

25 **Teixeira L. 2011.** Diagnóstico citológico de neoplasias hepatobiliares em cães atendidos no Hospital de Clínicas Veterinárias (HCV-UFRGS) no período de 2005 a 2010. 70f. Porto Alegre, RS. Monografia (Especialização) - Curso de Medicina Veterinária, Universidade Federal do Rio Grande do Sul.

26 **Vieira L.C. & Poggiani S.S.C. 2012.** Papilomatose canina. *PUBVET*. 6(16): 1-17.