

Extrusão de disco intervertebral intradural em um cão

Intradural Disc Extrusion in a Dog

Angel Ripplinger¹, Graciane Aiello², Mathias Reginatto Wrzesinski¹, Marcelo Luís Schwab¹, Júlia da Silva Rauber¹, Dênis Antonio Ferrarin¹, Julya Nathalya Chaves³ & Alexandre Mazzanti⁴

ABSTRACT

Background: Intervertebral disc extrusion is an important cause of spinal cord dysfunction in dogs. Intradural localization of the extruded disc material is rare, and is generally associated with a traumatic event or with recurrence of disc extrusion at a previously affected site. We report the clinical presentation, diagnostic workup, and treatment of a dog with intradural intervertebral disc extrusion not preceded by a traumatic event.

Case: A 6-year-old male Dachshund was referred for neurological evaluation due to acute onset of hind-end paralysis preceded by claudication of the left hindlimb. The patient had been receiving conservative treatment to no effect. Neurological examination revealed asymmetric non-ambulatory paraparesis, absence of postural reactions and decreased muscle tone in both hindlimbs, a bilaterally diminished patellar reflex, and a hindlimb withdrawal reflex which was normal on the right and greatly diminished to absent on the left. The lower back was tender to epaxial palpation. Plain radiographs of the lumbar spine in the lateral projection showed calcified material within the spinal canal between the third and fourth lumbar vertebrae. Myelography was suggestively abnormal at the same level, with epidural leakage of contrast at L3-L4. Considering the clinical history, breed, age, neurological signs, and radiographic findings, intervertebral disc disease was suspected despite the inconclusive myelography findings. A dorsolateral lumbar hemilaminectomy was performed. Intraoperatively, the diagnosis was confirmed by visualization of a discolored spinal cord and absence of extradural material. The intradural space was accessed via durotomy. A firm, straw-yellow material was seen compressing the spinal cord and removed. Subsequent histopathological examination confirmed that this material consisted of extruded intervertebral disc contents. Postoperatively, the patient underwent physiotherapy and achieved a satisfactory recovery.

Discussion: The most common cause of paraparesis in chondrodystrophic dog breeds is intervertebral disc extrusion. Intradural extrusion of the intervertebral disc is a rare phenomenon, often associated with vigorous exercise that causes laceration of the dura mater, allowing penetration of disc material into the intradural space. Although there were no classic signs of intervertebral disc disease on plain radiography, radiopaque material was visible within the spinal canal, which can occur in cases of calcified intervertebral disc extrusion. Myelography was inconclusive, but the decision was made to operate nevertheless, considering that the patient had not responded to conservative treatment and that surgical treatment is the most suitable approach for dogs with non-ambulatory paraparesis or paraplegia secondary to intervertebral disc extrusion. The surgical technique consisted of a hemilaminectomy and durotomy. Our diagnostic suspicion was confirmed intraoperatively, as in most cases of intradural disc extrusion in humans. Intradural disc extrusion is an uncommon phenomenon in dogs, and the diagnosis is usually only established intraoperatively. This unusual variant of intravertebral disc disease should be included in the differential diagnosis of spinal cord dysfunction in chondrodystrophic breeds, even in the absence of a history of trauma or preexisting intervertebral disc disease. Clinical treatment appears ineffective in these cases. Conversely, surgical treatment can yield good outcomes, and even functional recovery.

Keywords: intradural extrusion, intervertebral disc disease, intradural compression, paraparesis.

Descritores: extrusão intradural, doença do disco intervertebral, compressão intradural, paraparesia.

DOI: 10.22456/1679-9216.100838

Received: 18 March 2020

Accepted: 17 May 2020

Published: 22 June 2020

¹Programa de Pós-Graduação em Medicina Veterinária, Serviço de Neurologia e Neurocirurgia, (SNNV), Hospital Veterinário Universitário (HVU); ⁴Departamento de Clínica de Pequenos Animais, Centro de Ciências Rurais (CCR), SNNV, HVU & ³Acadêmica Curso de Medicina Veterinária, Universidade Federal de Santa Maria (UFSM), Santa Maria, RS, Brazil. ²Universidade do Oeste de Santa Catarina, Campus Xanxerê, SC, Brazil. CORRESPONDENCE: A. Mazzanti [alexamazza@yahoo.com.br]. SNNV - HVU - UFSM. Av. Roraima n.1000. CEP 97105-900 Santa Maria, RS, Brazil.

INTRODUÇÃO

Extrusão de disco intervertebral toracolombar (EDIV) é a causa mais comum de disfunção da medula espinhal em cães [5] e os sinais clínicos podem variar em severidade, desde dor até paraplegia [10]. Os sinais clínicos são causados pela ruptura dorsal do anel fibroso, permitindo a herniação do núcleo pulposo degenerado, por vezes calcificado, para dentro do canal vertebral causando lesão tanto concussiva quanto compressiva na medula espinhal [8].

A EDIV causa classicamente compressão extradural da medula espinhal [5]. Não é usual o material extrudido do disco intervertebral penetrar a dura-máter e a medula espinhal [7].

Com base nisso, o objetivo do presente trabalho é relatar um caso de extrusão de disco intradural extramedular descrevendo sinais clínicos, achados diagnósticos, tratamento, bem como a evolução clínica do paciente.

CASO

Um canino macho Teckel, seis anos, 8,3 kg, com histórico de perda aguda dos movimentos dos membros pélvicos (MPs) foi encaminhado para avaliação neurológica. De acordo com o histórico, o primeiro sinal clínico apresentado foi claudicação com o MP esquerdo que evoluiu para paraparesia não ambulatória bilateral. Desde o início dos sinais clínicos, o paciente estava sendo tratado clinicamente com restrição de movimentos, prednisona¹ (0,5mg.kg⁻¹ uma vez ao dia) e gabapentina² (10mg.kg⁻¹ duas vezes ao dia), mas sem melhora.

Ao exame neurológico foi observado estado mental e postura normais, paraparesia não ambulatória com assimetria de sinais (MP esquerdo pior). Reações posturais (posicionamento proprioceptivo e salto) normais para os membros torácicos (MTs) e ausentes para os MPs, reflexo flexor e tônus muscular normais para MTs, tônus muscular diminuído nos MPs, reflexo patelar diminuído bilateral, reflexo flexor normal MP direito (lateral e medial) e, no MP esquerdo ausente lateral e diminuído medial. À palpação epaxial notou-se dor na região lombar. Exame clínico não revelou alterações.

Exames de hemograma e bioquímica sérica não apresentaram alterações. Radiografia simples, na projeção lateral, mostrou presença de estrutura radiopaca no interior do canal vertebral, se estendendo do forame intervertebral L3-L4 até L2-L3 (Figura 1A). Mielogra-

fia sugeriu alteração na região entre as vértebras L3-L4, local em que o contraste desvia para epidural, mas não permitiu adequada visibilização da compressão. Associando o histórico, raça, idade, sinais clínicos e os achados de exame neurológico, radiografia simples, mesmo com a mielografia inconclusiva, considerou-se como suspeita clínica principal extrusão de disco intervertebral entre L3-L4.

O paciente foi encaminhado para cirurgia de hemilaminectomia lombar dorsolateral [23] esquerda entre L3-L4. Após acesso ao canal vertebral não foi encontrado material no canal vertebral (epidural). Foi possível visualizar através da dura-máter uma alteração da coloração sugerindo uma afecção intradural (Figura 1 B). Devido a essa alteração, optou-se pela realização da durotomia e foi observada a presença de material firme de coloração amarelo palha semelhante a material proveniente de disco intervertebral degenerado, que foi removido utilizando uma cureta odontológica e pinça (Figura 1 C). O material não estava aderido a nenhuma estrutura próxima e foi encaminhado para análise histopatológica e media 0,9 x 0,3 x 0,2 cm. Após a remoção do material, a medula espinhal permaneceu desviada do seu eixo (Figura 1 C).

A análise histopatológica (Figura 1 D) revelou múltiplos aglomerados de material granular ou cristalóide densamente basofílico (compatível com mineralização), entremeados por finos septos fibrovasculares. Ocasionalmente foram verificadas pequenas ilhas irregulares de matriz condroide com mineralização na periferia, nessas áreas os condrócitos estavam degenerados. Os achados histopatológicos foram consistentes com fragmentos de material de disco intervertebral degenerado e mineralizado, confirmando a suspeita de extrusão de disco intervertebral intradural.

Após uma semana da cirurgia, o paciente foi submetido a sessões de fisioterapia e apresentou completa recuperação (deambulação sem nenhuma deficiência neurológica) em um período de 30 dias.

DISCUSSÃO

A laceração da dura-máter associada à extrusão de disco intervertebral tem sido reportada ocasionalmente em cães após exercício vigoroso [9,14,15,19,25] assim como a extrusão intradural do disco intervertebral, que provavelmente se segue à laceração da dura-máter, a qual, por sua vez, não está necessariamente associada ao exercício [2,12,20,24].

Existe a hipótese da ocorrência de extrusão intradural estar relacionada a locais em que já ocorreram extrusões antigas [24] embora isso não tenha sido verificado no presente caso, existe a possibilidade de um primeiro episódio de extrusão ter apresentado sinais clínicos leves que não tenha sido reconhecido pelos tutores.

Devido à raridade de ocorrência desta afecção em cães não existem estudos com número suficiente de animais que possam relacionar essa alteração com a idade, embora estudo recente [24] e relatos de caso [2,12,20] tenham verificado tal afecção em pacientes relativamente mais velhos que o relatado pela literatura para a extrusão extradural de disco em raças condrodistróficas (três a seis anos) [4].

Na radiografia simples não havia evidência de redução de tamanho do forame intervertebral ou diminuição de espaço intervertebral, alterações que caracterizam doença do disco intervertebral [6,11], mas havia presença de material radiopaco no forame intervertebral, sinal sugestivo de extrusão de disco calcificado (Figura 1 A) [6,11], achado este que coincidia com a neurolocalização da lesão.

Achados mielográficos esperados para casos de extrusão de disco são os de compressão extradural,

como desvio dorsal da linha de contraste ventral [6,17]. Já na compressão intradural, espera-se encontrar o sinal de “golf tee” tanto nas projeções lateral quanto ventro-dorsal [12,20] ou em pelo menos uma delas.

A mielografia realizada no paciente em questão demonstra um padrão epidural e subaracnoide na região em que se suspeitava da lesão, sendo que nas demais regiões observa-se apenas o padrão normal da mielografia. Uma hipótese para essa imagem é a possibilidade da existência de uma comunicação do espaço subaracnoide com o epidural por meio de um orifício na dura-máter, o qual permitiu que o contraste extravasasse para o espaço epidural.

A laceração da dura-máter por extrusão do disco intervertebral é descrita na literatura veterinária [9,14,19,21,25] e essa alteração não foi verificada durante a cirurgia provavelmente pela não utilização de lente de magnificação. A não visualização de falha de contraste não exclui a possibilidade de extrusão intradural ou intramedular [2] e isso é aplicável para o presente caso.

Liptak *et al.* [12] realizaram o manejo conservativo dessa variação específica de localização do conteúdo herniado do disco intervertebral e não verificaram melhora clínica do paciente, situação também

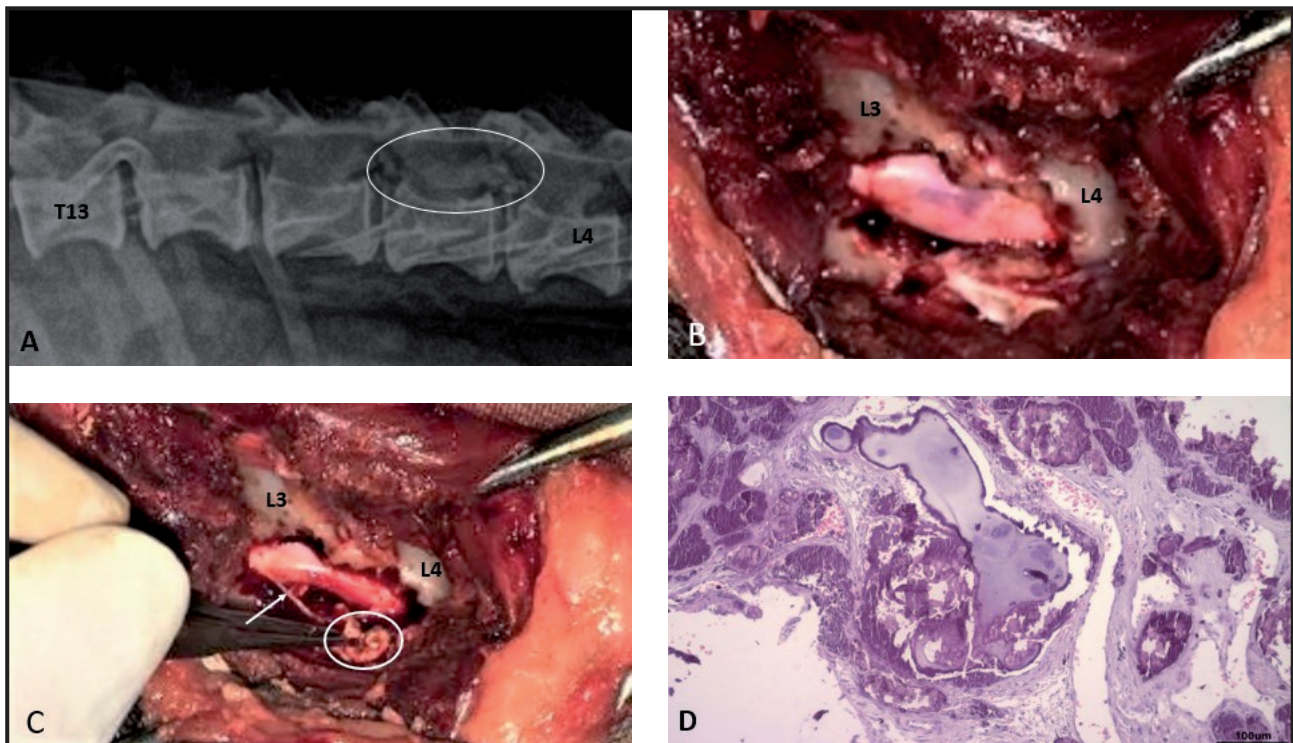


Figura 1. Extrusão de disco intervertebral intradural em um cão. A- Imagem radiográfica da coluna vertebral, projeção lateral. Nota-se a presença de material radiopaco no interior do canal vertebral entre L2 e L4 B- Medula espinhal com alteração de coloração após hemilaminectomia lombar. C- Fragmento removido do espaço intradural (círculo branco) após durotomia (dura-máter: seta). D- Fotomicrografia do fragmento com múltiplos aglomerados de material granular densamente basofílico entremeados por fino septos fibrovasculares. Há pequenas ilhas irregulares de matriz condroide (com condrócitos degenerados) com mineralização na periferia (HE 100x).

verificada no presente caso, mesmo com duração de aproximadamente 20 dias. Provavelmente a melhora não ocorreu devido às diferenças de microambiente entre o espaço epidural e intradural que não permitiram reabsorção ou reorganização do material e consequente reversão do dano à medula espinhal [26].

Para cães com paraparesia não ambulatória, o tratamento padrão é cirúrgico de acordo com estudos na área [3,5,16] e isso, associado à falta de resposta ao tratamento conservativo anteriormente instituído motivou a opção pela cirurgia descompressiva no presente caso. Para casos específicos de extrusão intradural, a literatura incentiva a realização de cirurgia descompressiva e reforça o bom prognóstico para retorno à deambulação após a mesma [2,20,24].

O diagnóstico de extrusão intradural foi realizado no transcirúrgico assim como ocorre na maioria das vezes nos diagnósticos de hérnia de disco intradural em humanos [1,13,18]. Estudo de Tamura *et al.* [24] que revisou imagens de mielotomografia e ressonância magnética em oito cães com extrusão intradural demonstrou que a ressonância magnética de baixo campo não identificou claramente achados específicos sugestivos da presença de extrusão de disco no espaço subaracnoide e a mielotomografia mostrou-se mais sensível para esses casos.

A técnica cirúrgica preconizada para os casos de extrusão intradural é a mesma para os casos de extrusão de disco extradural. O diferencial, no entanto, é que após a hemilaminectomia dorsolateral, deve-se realizar a durotomia para efetiva descompressão da

medula espinhal [2,12,20,24]. Diferentemente do que acontece em humanos, não existe a necessidade de rafia da dura-máter [22].

Apesar desta complicação da extrusão de disco intervertebral ser incomum, a recuperação pós-cirúrgica foi satisfatória como também é descrito pela literatura existente [2,20,24], assim, a cirurgia descompressiva deve ser encorajada nos casos de extrusão intradural.

A extrusão de disco intradural é uma complicação pouco frequente em cães, o diagnóstico é desafiador e, em geral, acontece durante o procedimento cirúrgico. Essa variação da extrusão de disco deve ser incluída no diagnóstico diferencial de cães com disfunção da medula espinhal, mesmo em raças condrodistróficas e sem histórico de trauma ou de doença do disco intervertebral prévios. O tratamento clínico parece não ser efetivo nesses casos e o tratamento cirúrgico demonstra bons resultados na recuperação funcional dos cães.

MANUFACTURERS

¹Medley Farmacêutica. Campinas, SP, Brazil.

²Pfizer Brasil. Itapevi, SP, Brazil.

Acknowledgements. We thank Coordenação de Aperfeiçoamento de Pessoal de Nível Superior (CAPES) for the Master and Doctorate research grants and Conselho Nacional de Desenvolvimento Científico e Tecnológico (CNPq) process number 307120/20171.

Declaration of interest. The authors report no conflicts of interest. The authors alone are responsible for the contents and writing of the paper.

REFERENCES

- 1 **Arnold P.M. & Wakwaya Y.T. 2011.** Intradural disk herniation at L1-L2: report of two cases. *The Journal of Spinal Cord Medicine*. 34(3): 312-314. DOI: 10.1179/2045772311Y.0000000007
- 2 **Barnoon I., Chai O., Srugo I., Peeri D., Konstantin L., Brenner O. & Shamir M.H. 2012.** Spontaneous intradural disc herniation with focal distension of the subarachnoid space in a dog. *The Canadian Veterinary Journal*. 53(11): 1191-1194.
- 3 **Bergknut N., Egenvall A., Hagman R., Gustas P., Hazewinkel H.A., Meji B.P. & Lagerstedt A.S. 2012.** Incidence of intervertebral disk degeneration-related diseases and associated mortality rates in dogs. *Journal of American Veterinary Medical Association*. 240(11): 1300-1309. DOI: 10.2460/javma.240.11.1300
- 4 **Besalti O., Ozak A., Pekcan Z., Tong S., Eminaga S. & Tacal T. 2015.** The role of extruded disk material in thoracolumbar intervertebral disk disease: A retrospective study in 40 dogs. *The Canadian Veterinary Journal*. 46(9): 814-820.
- 5 **Brisson B.A. 2010.** Intervertebral disc disease in dogs. *Veterinary Clinics of North America Small Animal Practice*. 40(5): 829-258. DOI: 10.1016/j.cvsm.2010.06.001
- 6 **Coates J.R. 2000.** Intervertebral disk disease. *Veterinary Clinics of North America Small Animal Practice*. 30(1): 77-110. DOI: 10.1016/s0195-5616(00)50004-7
- 7 **De Lahunta A., Glass E. & Kent M. 2015.** Small animal spinal cord disease. In: *Veterinary Neuroanatomy and Clinical Neurology*. 4th edn. St. Louis: Elsevier, pp. 257-303.

- 8 Hansen H.J. 1952. A pathologic-anatomical study on disc degeneration in dog: with special reference to the so-called enchondrosis intervertebralis. *Acta Orthopaedica Scandinavica*. 23(sup11): 1-130. DOI: 10.3109/ort.1952.23.suppl-11.01
- 9 Hay C.W. & Muir P. 2000. Tearing of the dura mater in three dogs. *Veterinary Record*. 146 (10): 279-282. DOI: 10.1136/vr.146.10.279
- 10 Jeffery N.D., Levine J.M., Olby N.J. & Stein V.M. 2013. Intervertebral disk degeneration in dogs: consequences, diagnosis, treatment, and future directions. *Journal of Veterinary Internal Medicine*. 27(6): 1318-1333. DOI: 10.1111/jvim.12183
- 11 Lamb C.R., Nicholls A., Targett M. & Mannion P. 2002. Accuracy of survey radiographic diagnosis of intervertebral disc protrusion in dogs. *Veterinary Radiology and Ultrasound*. 43(3): 222-228. DOI: 10.1111/j.1740-8261.2002.tb00994.x
- 12 Liptak J.M., Allan G.S., Krockenberger M.B., Davis P.E. & Malik R. 2002. Radiographic diagnosis: intramedullary extrusion of an intervertebral disc. *Veterinary Radiology and Ultrasound*. 43(3): 272-274. DOI: 10.1111/j.1740-8261.2002.tb01002.x
- 13 Liu C., Huang C., Lin C. & Liu K. 2011. Intradural disc herniation at L5 level mimicking an intradural spinal tumor. *European Spine Journal*. 20(Suppl 2): 326-329. DOI: 10.1007/s00586-011-1772-z
- 14 Mckee W.M. & Downers C.J. 2008. Rupture of the dura mater in two dogs caused by the peracute extrusion of a cervical disc. *Veterinary Record*. 162(15): 479-481. DOI: 10.1136/vr.162.15.479
- 15 Montavon P.M., Weber U., Guscetti F. & Suter P.F. 1990. What is your diagnosis? Swelling of spinal cord associated with dural tear between segments T13 and L1. *Journal of American Veterinary Medical Association*. 196(5): 783-784.
- 16 Moore S.A., Early P.J. & Hettlich B.F. 2016. Practice patterns in the management of acute intervertebral disc herniation in dogs. *Journal of Small Animal Practice*. 57(8): 409-415. DOI: 10.1111/jsap.12496
- 17 Olby N.J., Dyce J. & Houlton J.E.F. 1994. Correlation of plain radiographic and lumbar myelographic findings with surgical findings in thoracolumbar disc disease. *Journal of Small Animal Practice*. 35(7): 345-350. DOI: 10.1111/j.1748-5827.1994.tb01713.x
- 18 Öztürk A., Avci E., Yazgan P., Torun F., Yüçetaş S. & Karabağ H. 2007. Intradural herniation of intervertebral disc at the level of lumbar 1-lumbar 2. *Turkish Neurosurgery*. 17(2):134-137.
- 19 Packer R.A., Frank P.M. & Chambers J.N. 2004. Traumatic subarachnoid-pleural fistula in a dog. *Veterinary Radiology and Ultrasound*. 45(6): 523-527. DOI: 10.1111/j.1740-8261.2004.04089.x
- 20 Poncelet L. & Heimann M. 2011. Intradural vertebral disc herniation in a dog. *Veterinary Record*. 168(18): 486a. DOI: 10.1136/vr.c6740.
- 21 Roush J.K., Douglas J.P., Hertzke D. & Kennedy G.A. 1992. Traumatic dural laceration in a Racing Greyhound. *Veterinary Radiology and Ultrasound*. 33(1): 22-24. DOI: 10.1111/j.1740-8261.1992.tb01951.x
- 22 Sharp N.J.H. & Wheeler S.J. 2005. Thoracolumbar disc disease. In: *Small Animal Spinal Disorders Diagnosis and Surgery*. 2nd edn. London: Elsevier, pp.121-160.
- 23 Shores A. 2017. Thoracolumbar hemilaminectomy. In: Shores A. & Brisson B.A. (Eds). *Current Techniques in Canine and Feline Neurosurgery*. Hoboken: John Wiley & Sons, pp.179-182.
- 24 Tamura S., Doi S., Tamura Y., Takahashi K., Enomoto H., Ozawa T. & Uchida K. 2015. Thoracolumbar intradural disc herniation in eight dogs: clinical, low-field magnetic resonance imaging, and computed tomographic myelography findings. *Veterinary Radiology and Ultrasound*. 56(2): 160-167. DOI: 10.1111/vru.12213
- 25 Yarrow T.G. & Jeffery N.D. 2000. Dura mater laceration associated with acute paraplegia in three dogs. *Veterinary Record*. 146(5): 138-139. DOI: 10.1136/vr.146.5.138
- 26 Züger L., Fadda A., Oevermann A., Forterre F., Vandeveld M. & Henke D. 2018. Differences in epidural pathology between cervical and thoracolumbar intervertebral disk extrusions in dogs. *Journal of Veterinary Internal Medicine*. 32(1): 305-313. DOI: 10.1111/jvim.14887.