# ANGIOCARDIOGRAFIA COM SERIÓGRAFO VERTICAL *

(Trabalho realizado na cadeira de Clínica Propedêutica Médica do Prof. Rubens Maciel)

*José Martins Job* ** e *Darcy de Oliveira Ilha* ***

A angiocardiografia consiste em tornar tão opaco quanto possível o fluído circulante pelas cavidades cardíacas e radiografá-las nas ocasiões mais adequadas.

É supérfluo encarecer o valor do método. — A investigação radiológica habitual do coração baseia-se no estudo da silhueta cardíaca, não sendo possível, mesmo com os recursos da quimografia e planigrafia, dissociar bem as diversas câmaras cardíacas. — Quer em relação ao seu próprio eixo, quer em relação ao eixo do corpo, o coração apresenta uma assimetria que desafia a imaginação, quando se deseja precisar sua forma, pelo estudo das projeções radiológicas. — Os raios X, tangenciando os contornos, deixam ocultas aos olhos do radiologista aquelas porções que, na incidência escolhida, não formam parte dêsses limites extremos. E existem aquêles segmentos que, em nenhuma incidência, formam o contôrno extremo necessário, como a porção inicial da aorta, de modo que as alterações patológicas dêsse segmento vascular, embora grosseiras, na investigação radiológica comum, escapam completamente ao diagnóstico.

É possível afirmar, sem menosprêzo pelos trabalhos intermediários, que, depois da utilização dos raios Roentgen por Holzknecht, em 1901, para o estudo dos corações sãos e doentes, a angiocardiografia representa a maior conquista no domínio do diagnóstico anatômico das doenças cardíacas. No afã incansável de deslocar o diagnóstico do terreno das conjeturas, das presunções, para o plano das afirmações objetivas, incontroversas, ela representa um grande passo, uma conquista extraordinária.

A angiocardiografia tem sido tentada de diversos modos. Werner Forssmann, em 1929, introduzindo um cateter até as cavidades cardíacas direitas, torna possível a injeção de contraste em concentrações elevadas nessas cavidades.

Assim procedem Peres Ara, em Cuba, e Lopo de Carvalho, em Portugal. — Estudantes, ainda no sexto ano, realizámos êsse processo, que nos permitiu, como a Lopo de Carvalho, obter belos clichês da circulação pulmonar, porém, o diâmetro do cateter limita o débito do contraste de modo que não se vêem convenientemente as cavidades cardíacas. (fig. 1).

Em 1931, Castellanos, Pereiras e Garcia usam uma veia do braço e introduzem ràpidamente um composto orgânico iodado, que lhes permite obter bons clichês das cavidades direitas e vasos arteriais pulmonares, em crianças.

Robb e Steinberg, em 1938, apresentam uma comunicação em que é minuciosamente exposta uma nova técnica, com utilização de um composto orgânico iodado, o Diodrast, conseguindo belas opacificações, tanto das cavidades direitas como das esquerdas, no adulto.

O contraste, na quantidade de 20 a 45 cc de uma solução aquosa a 70%, é injetado numa veia do braço, em tempo igual ou inferior a 2 segundos. — Tinham sido feitos estudos preliminares em coelhos e as provas funcionais renais e hepáticas, antes e depois da injeção e eletrocardiogramas durante e após a administração da droga, não mostraram nenhum distúrbio sério, mesmo em presença de doença pulmonar e cardíaca. — Nessa comunicação, reunia-se a experiência de 215 injeções, em 123 indivíduos (o que significa quase duas provas para cada caso, em média). — Mencionava-se apenas sensação de tonturas e náuseas, raramente vômitos ou colapso. — Em 7 pacientes, ocorreu urticária, em 2, edema angioneurótico, em 1, dermatite medicamentosa e em 24 casos, trombose indolor limitada ao local da injeção.

Noutra comunicação, lida na 39ª reunião anual da Sociedade Americana de Radiologia, também em 1938, o número de observações já se elevava a 140 pacientes, dos quais 44 normais,

---

* Palestra na Sociedade de Medicina de Pôrto Alegre, em 17 - XII - 1948.

** Assistente voluntário da Cadeira de Clínica Propedêutica Médica.

*** Diretor do Gabinete de Radiologia "Provedor Gonzaga Borges" da Santa Casa; assistente voluntário da 2.ª cadeira de Clínica Cirúrgica (radiologia).

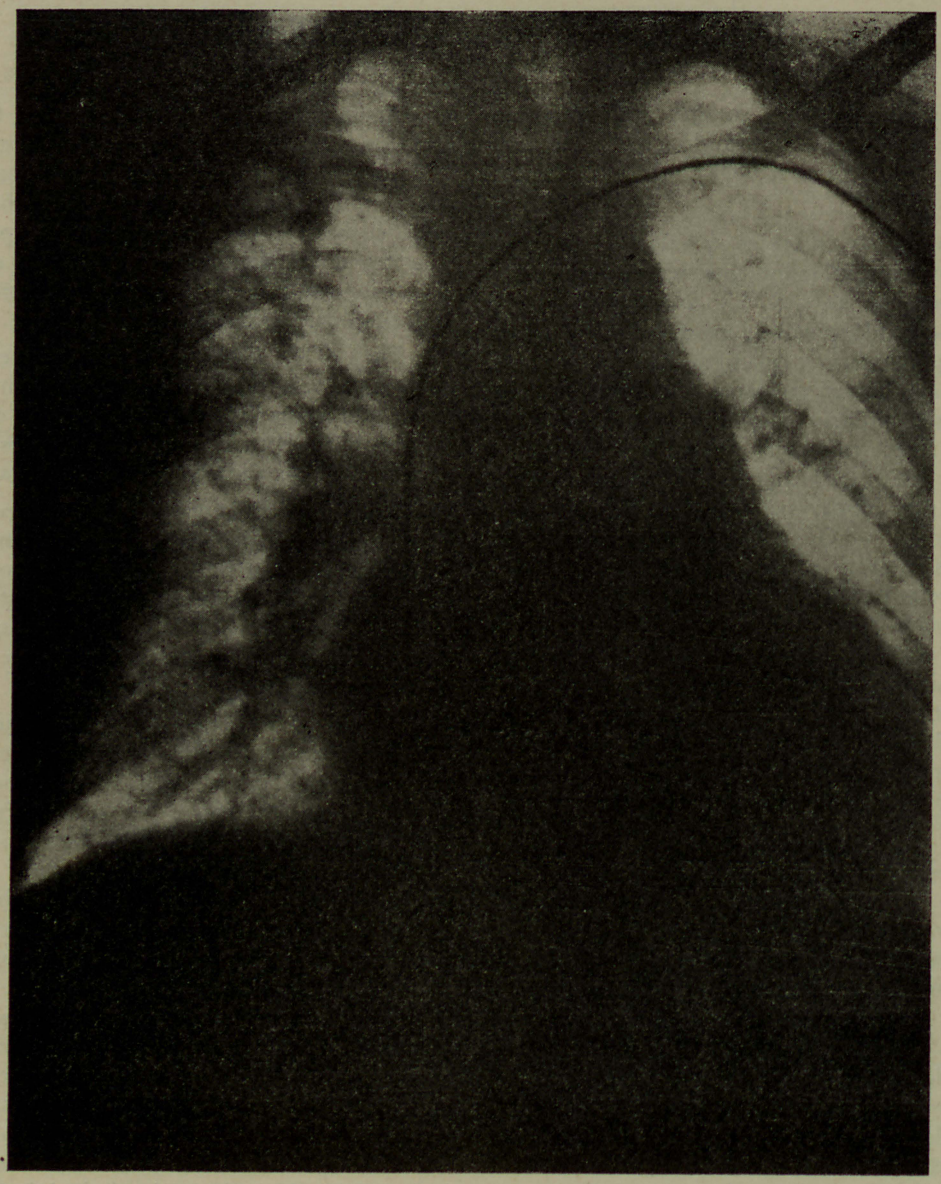

FIGURA 1

Paciente em que opacificamos os vasos arteriais pulmonares mediante injeção de contraste através de cateter colocado na aurícula direita; seu calibre não permitiu a visualização satisfatória das cavidades cardíacas.

45 com doença cardíaca e 51 com doença pulmonar.

Os cardíacos compreendiam reumáticos, sifilíticos, hipertensos e arterioscleróticos, principalmente. — Essa comunicação foi discutida por George Holmes e Samuel Levine.

Samuel Levine, de Boston, considerou o processo como o primeiro grande progresso no diagnóstico das lesões cardíacas, depois da descoberta dos raios X. — Mencionou que já tinha conhecimento de 300 injeções, sem casos fatais e concluiu que umas poucas mais bastariam para considerar o método seguro. — Detemo-nos nessas considerações, porque Levine é um dos cardiologistas de maior prestígio no mundo e vê essas investigações com ôlho de clínico.

Paul Dudley White, na terceira edição de seu famoso livro, referindo-se à visualização das câmaras cardíacas, aprova e recomenda o método, considerando imprescíndivel sua realização em todos centros de ensino.

O Dr. Aldo A. Luisada, ex-professor de clínica médica da Universidade de Ferrara, na Itália, atualmente docente de fisiologia e farmacologia em Boston, afirma que o método fornece resultados práticos e é isento de perigos.

Arthur Master, cardiologista do Mount Sinai Hospital, professor assistente de clínica médica na Universidade de Colúmbia, em New York, exibe uma série de angiocardiografias obtidas em adultos e crianças normais e enfermos, sem que mencione qualquer restrição decorrente de perigos no uso do método.

Na Argentina, o método vem sendo largamente empregado com base no processo ideado por Robb e Steinberg, principalmente por Kreutzer e colaboradores. — Suas comunicações incluem cêrca de 300 observações, sobretudo em crianças, muitas apenas com alguns dias de idade. Usam êles um preparado dos laboratórios Glaxo, com o nome comercial de Nitasom, que contém 51,5% de iôdo. — As injeções são feitas também em menos de dois segundos e em quantidades que variam de 6 a 8 cc, para crianças até 30 dias, a 60 cc, para adultos. — Êsse mesmo preparado é distribuído entre nós sob o nome de Pyelectan. — Cada ampôla de 20 cc contém 15 gramas de sal, e 51,5% de iôdo.

No México, Chavez, Celis e Dorbecker, usam uma sonda de grosso calibre introduzida pela veia jugular externa até a aurícula direita e injetam grandes quantidades de substância de contraste, altamente concentrada.

Assim, pois, extensa experiência existia que nos permitia desenvolver também aqui êsse método de investigação, sem maiores preocupações.

Em tôdas as comunicações que tínhamos à nossa disposição, os autores faziam menção rápida e imprecisa ao processo de obtenção das radiografias após a introdução do contraste. — Sabíamos que era usado um dispositivo horizontal pelos argentinos e um de nós teve a oportunidade de, nas jornadas radiológicas uruguaias, assistir demonstrações práticas realizadas pelos pesquisadores de Buenos Aires com êsse aparelho e que eram as primeiras angiocardiografias feitas em Montevidéu.

Porém, o nosso maior interêsse voltava-se para o estudo do mediastino, principalmente em adultos. — E assim, com a colaboração inestimável de Acácio Rocha, eficiente técnico da Casa Lohner, foi construído um dispositivo que denominaremos *seriógrafo vertical para angiocardiografia,* previsto no sentido de que pudesse ser utilizado para adultos e crianças.

Êsse dispositivo permite estudar o mediastino nas condições habituais, com o paciente de pé; a colocação do mesmo nas diversas oblíquas é extremamente fácil e os "clichês" podem ser obtidos em tele, em condições exatamente superponíveis às empregadas para as radiografias standard.

## TÉCNICA

A técnica por nós empregada é em seus elementos essenciais a utilizada por Robb e Steinberg.

Além do preparo psíquico que é possível realizar em alguns dos pacientes, usamos habitualmente pequenas doses de barbitúrico na hora que precede imediatamente a prova.

É nesta fase preparatória que realizamos o teste de tolerância à droga, que é executado em duas etapas: primeiro, injeção subcutânea de 2/10 de cm³, após o que, na ausência de qualquer manifestação, introduzimos 1 cm³ de contraste na veia e aguardamos as possíveis exteriorizações de intolerância, o que ainda não aconteceu.

A substância de contraste por nós empregada tem sido exclusivamente o Pyelectan, em ampôlas de 20 cm³ que contêm 15 g do sal orgânico com 51,5% de iôdo (Lab. Glaxo).

Escolhida a melhor veia da dobra do cotovêlo, ela é exposta através de pequena incisão. — Nela introduzimos uma agulha calibrosa (15/10 a 25/10 mm) que durante as manobras preparatórias acha-se em comunicação com uma seringa com sôro fisiológico. Assim nos certificamos de que a agulha está adequadamente colocada e evitamos a formação de coágulos.

Após colocarmos o paciente em posição satisfatória diante do seriógrafo, substituímos a

seringa com sôro fisiológico pela seringa com contraste, a qual, deve, òbviamente, proporcionar um débito suficiente à velocidade com que será praticada a injeção.

quenas porções de contraste que ficam no trajeto venoso.

A injeção é sempre executada em menos de 2 segundos.

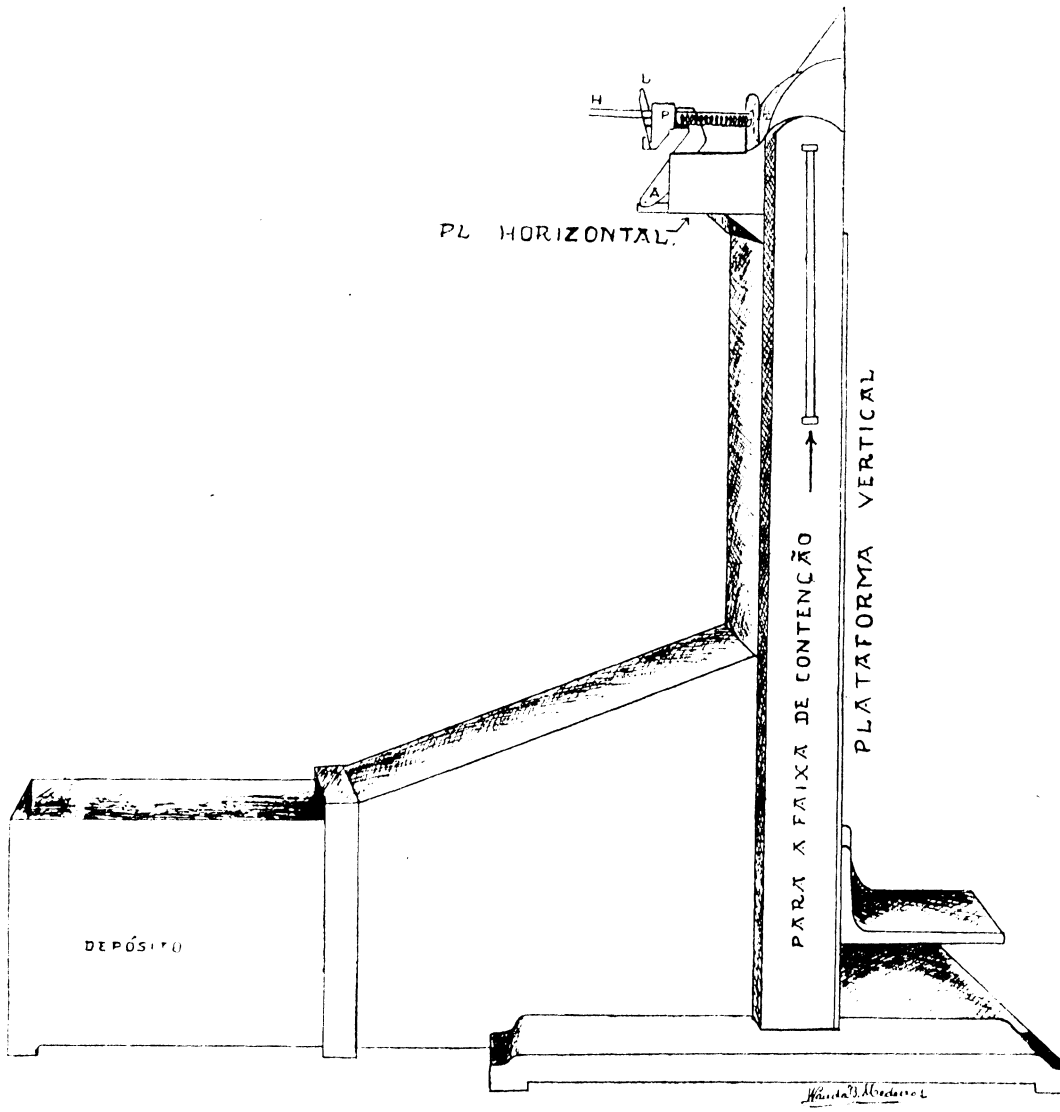


FIGURA I

Seriógrafo de perfil. Vê-se, na plataforma vertical, o apôio do paciente, na posição em que é usado para adultos.

A quantidade que temos injetado é de 50 cm³ no adulto e os resultados nos parecem amplamente satisfatórios.

Em crianças, as doses empregadas têm variado de 10 - 30 cm³, de acôrdo com o desenvolvimento corpóreo.

Ao finalizar o exame introduzimos novamente sôro fisiológico, a fim de arrastar as pe-

Os roentgenogramas são obtidos, para as cavidades direitas e artérias pulmonares, no meio da injeção e imediatamente após o término desta, exceto nos casos em que o tempo de circulação braço-pulmão (éter) está aumentado. Nesta circunstância, os primeiros filmes são expostos nas proximidades dêste tempo.

Os roentgenogramas para as cavidades esquerdas e aorta são obtidos de acôrdo com o

tempo de circulação determinado pelo Decholin ou Lobelina. — Não nos tem parecido fiel êste processo e procuramos obviá-lo pela obtenção de "clichês" nas vizinhanças do tempo de circulação. Em alguns casos os roentgenogramas demonstrativos só foram obtidos após o momento previsto pelo tempo de circulação (obstrução da cava).

Têm-se mostrado de algum valor para a visualização da aorta os roentgenogramas obtidos no momento em que alguns pacientes manifestam sensação de opressão.

A técnica radiológica está condicionada ao tipo de aparelho que possuímos, o qual denominamos, sem outras preocupações, seriógrafo vertical. E o fizemos construir desta maneira, por que nossa investigação se dirige em primeiro lugar ao estudo do mediastino do adulto, e neste setor a grande experiência radiológica refere-se aos roentgenogramas obtidos em tele com paciente em posição ortostática.

Consta o seriógrafo de: 1º) — uma plataforma vertical diante da qual é colocado o paciente em exame. — A plataforma vertical é

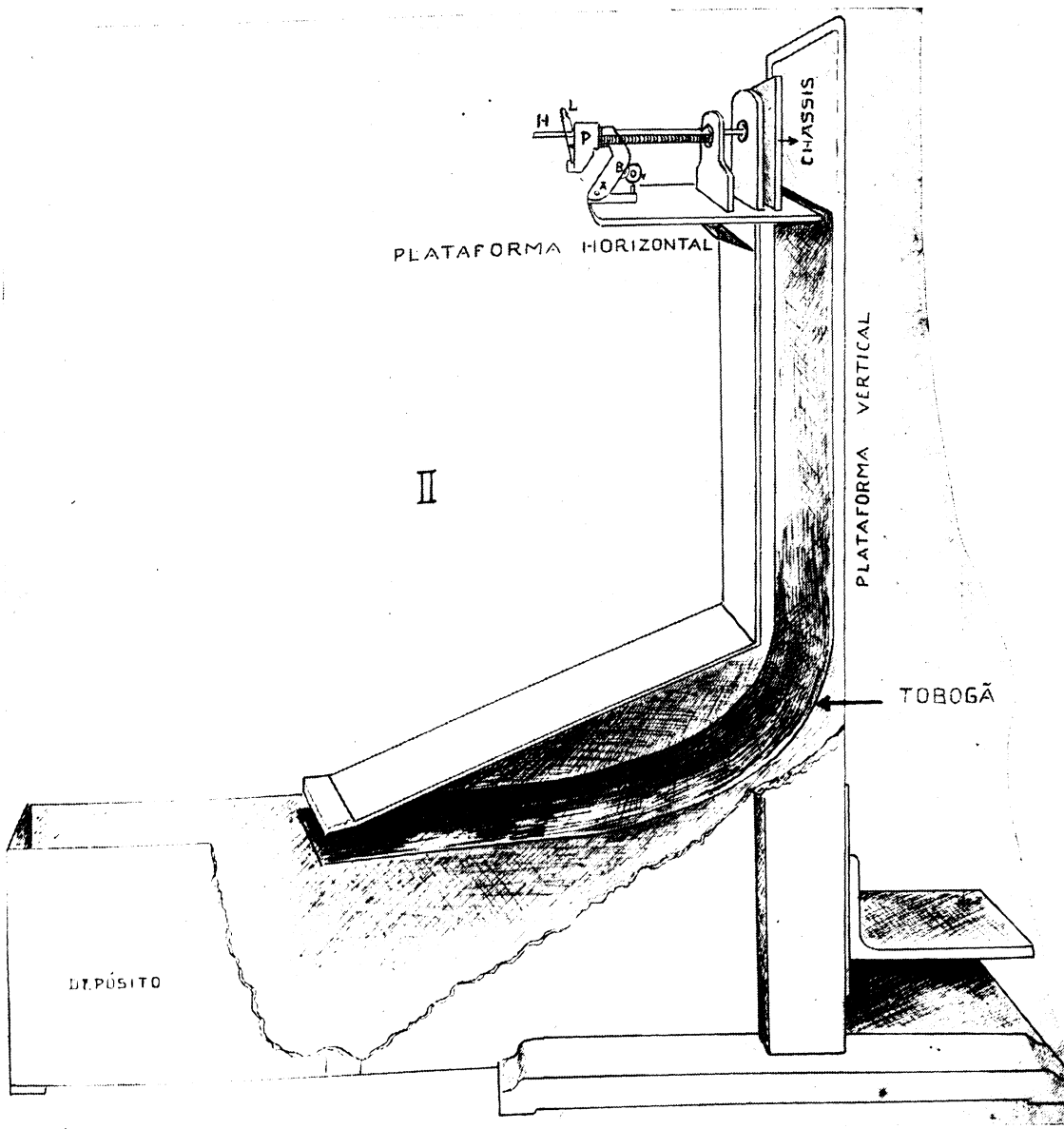


FIGURA II

Corte semi-esquemático do seriografo, para mostrar o tobogã por onde deslisam os "chassis"

revestida de chumbo nas 3/4 partes inferiores o que impede a chegada das descargas seguintes aos filmes já impressionados.

A quarta parte superior está em relação com o tórax do paciente e em sua face posterior encontram-se os "chassis".

Os "chassis" deslizam junto à face posterior da plataforma vertical e são apanhados por um tobogã curvilíneo que os conduz a um depósito.

2º) — Uma plataforma horizontal, colocada à altura da união dos três quartos inferiores com o quarto superior da plataforma vertical, e separada desta por uma fenda por onde, sob a ação da gravidade, escapará o primeiro "chassis", o já impressionado, tão logo cesse a pressão do mecanismo de molas descrito adiante. A plataforma horizontal se divide em duas porções: a) uma anterior, na qual se encontram os "chassis" em posição vertical, separados um dos outros por uma lâmina de chumbo; b) uma posterior, em que se encontra o mecanismo manual que efetua a translação anterior dos "chassis".

O mecanismo de translação possui uma haste horizontal terminada, na extremidade anterior, por uma chapa de madeira que se aplica de encontro ao último "chassis"; um sistema de molas, que mantém os "chassis" sob pressão de encontro à plataforma vertical; e um excêntrico, que, ao ser acionado, determina a interrupção da pressão causada pelo sistema de molas e que, ao voltar à posição inicial, imprime um movimento anterior à haste horizontal de modo a trazer o "chassis" seguinte de encontro à plataforma vertical.

O excêntrico é movido à manivela.

A ação do sistema de molas se transmite à haste horizontal com o auxílio de um dispositivo em lingüeta semelhante ao empregado nos freios do explorador de Albrecht.

Assim, após a primeira descarga de raios roentgen, acionamos a manivela, desliza o primeiro chassis; a manivela volta à posição inicial e o segundo chassis vem de encontro à plataforma vertical.

Êste dispositivo permite-nos a obtenção de 6 radiografias em 6 segundos sem maior treinamento. Os adultos são examinados em posição vertical e as crianças em posição sentada.

As constantes radiográficas são:

200 mA, 1/20 seg. 80 - 90 kv.
1,50 m de distância foco-placa.

As reações por nós observadas têm sido cefaléia, sêde intensa, dispnéia e cianose discretas, náuseas, tonturas, precordialgias fugazes e, excepcionalmente, lipotímia.

Raramente se observa flebotrombose nas vizinhanças imediatas do local de abertura da veia.

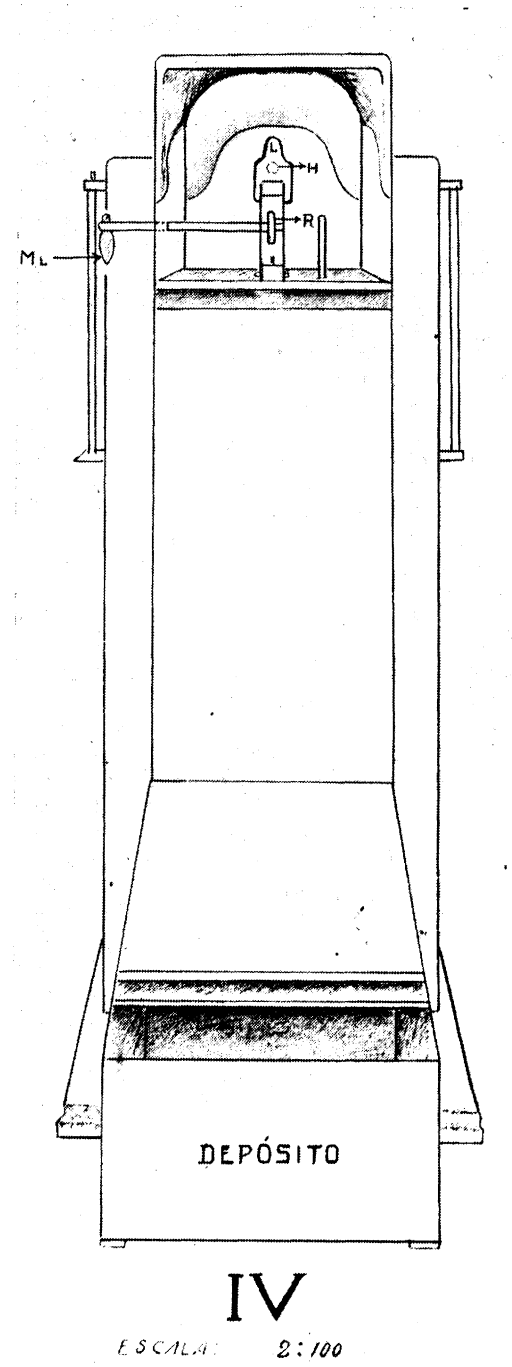


FIGURA IV

Vista posterior do seriógrafo. Veem-se as duas barras laterais que servem para prender a faixa de contenção do paciente.

PLATAFORMA VERTICAL

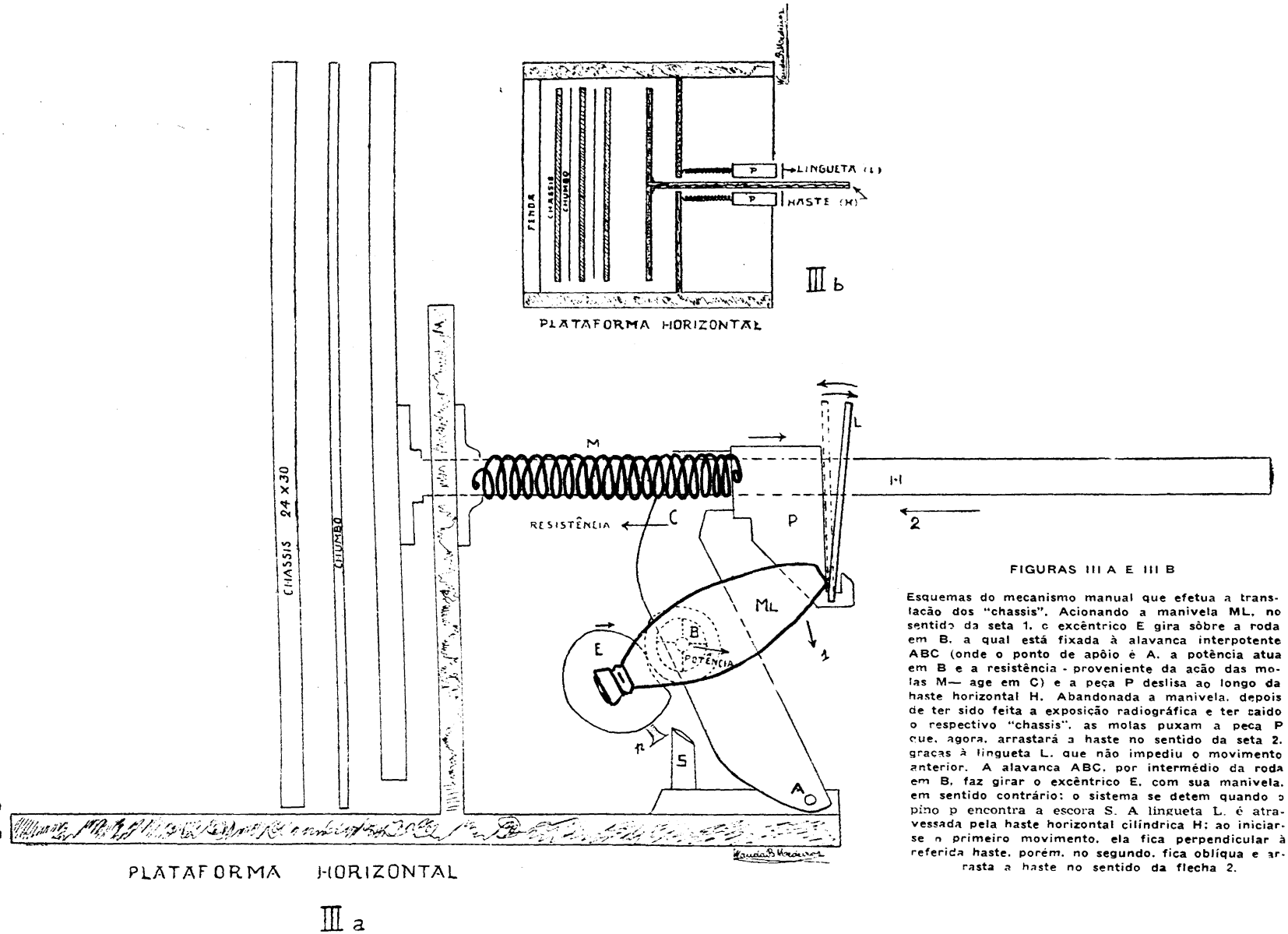


FIGURAS III A E III B

Esquemas do mecanismo manual que efetua a translação dos "chassis". Acionando a manivela ML, no sentido da seta 1, o excêntrico E gira sôbre a roda em B, a qual está fixada à alavanca interpotente ABC (onde o ponto de apôio é A, a potência atua em B e a resistência - proveniente da ação das molas M— age em C) e a peça P deslisa ao longo da haste horizontal H. Abandonada a manivela, depois de ter sido feita a exposição radiográfica e ter caido o respectivo "chassis", as molas puxam a peça P que, agora, arrastará a haste no sentido da seta 2, graças à lingueta L, que não impediu o movimento anterior. A alavanca ABC, por intermédio da roda em B, faz girar o excêntrico E, com sua manivela, em sentido contrário; o sistema se detem quando o pino p encontra a escora S. A lingueta L, é atravessada pela haste horizontal cilíndrica H; ao iniciar-se o primeiro movimento, ela fica perpendicular à referida haste, porém, no segundo, fica oblíqua e arrasta a haste no sentido da flecha 2.

*Aplicações da angiocardiografia* — Embora nossa intenção seja expor ùnicamente a experiência que temos com êste processo (objeto dos artigos seguintes), não podemos nos furtar de pôr em equação os vários problemas que êste método tem solucionado, ampliado, ilustrado ou, para cuja melhor compreensão, tem de alguma maneira contribuído.

No domínio da investigação fisiológica já são bem conhecidos os trabalhos de Westermark, Benner, Kjellberg e Sjöstrand, que têm determinado com precisão e de maneira objetiva a sucessão dos fenômenos durante a revolução cardíaca.

Múltiplos são os esclarecimentos no terreno da topografia roentgenológica da silhueta cardíaca: constituição do arco médio esquerdo no paciente normal e nos pacientes com doença mitral; forma e situação do septo interventricular como elementos capazes de indicar a hipertrofia ventricular direita; demonstração de dilatação da artéria pulmonar no cor pulmonale; a conclusão de que o ventrículo direito está aumentado quando há dilatação da artéria pulmonar, exceto em poucos casos de dilatação idiopática da artéria pulmonar, alguns tipos de persistência do ductus anteriosus e possìvelmente também na doença de Graves.

Estudos preliminares autorizam conceder limite um pouco mais amplo para as médias, nas mensurações aórticas.

Tem-se observado que há diminuição da vascularização pulmonar na tuberculose, supuração crônica, enfisema, cistos e neoplasia, que se restringe às porções atingidas pelo processo patologico. — A diminuição da vascularização no pneumótorax foi confirmada no decorrer das investigações angiocardiográficas.

No terreno das doenças cardíacas congênitas a angiocardiografia e a cateterização cardíaca permitem um diagnóstico correto na grande maioria das vêzes e facilitam a ação do cirurgião.

No estudo do mediastino, fazendo a distinção precisa entre aneurismas e tumores, amplia sobremaneira as perspectivas terapêuticas.

## BIBLIOGRAFIA


Castellano, Agustin. Cardiopatias Congênitas de 1.ª infância. Fresneda, Habana, 1948.

Carvalho, Lopo de. Lições de Tisiologia. Luso-Espanhola. Lisboa. 1942.

Chavez, I.; Dorbecker, N.; e Celis, A. Direct intracardiac angiocardiography — its diagnostic value. — American Heart Jr. 33; 560 — 1947.

Cooley, Bahnson and Hanlon: Angiocardiography in Congenital Heart Disease of Cyanotic Type with Pulmonic Stenosis or Atresia — I Observations on the Tetralogy of Fallot and "Pseudo Truncus Arteriosus": Radiology 52-3; 329, March. 1949.

Dotter, C. T. and I. Steinberg. The angiocardiographic Measurement of the Normal Great Vessels: Radiology, 52, 3; 353, March. 1949.

Dotter, C. T. and Israel Steinberg. A critical analysis of the Indications and Findings of angiocardiography. Annals of Internal Medicine, 30:6; 1104 — Junho, 1949.

Kreutzer, Rodolfo Dr. Estado actual del Tratamiento Quirurgico de las cardiopatias congenitas. Archivos Argentinos de Pediatria. Ano XIX Tomo XXIX n.º 6 — 309 — Junho, 1948.

Laubry, Ch. Cottenot, P. Routier, D. e Balsac, R. Heim de. Radiologie Clinique du coeur et des gros vaisseaux. Masson, 1939.

Luisada, A. A. Cardiologia Edit. Alfa B. Aires, 1945, 1.ª edição em espanhol.

Master, Arthur M. The electrocardiogram and X-ray configuration of the heart. Lea & Febiger Philadelphia, 1946.

Robb, G. P. and Steinberg, Israel. Visualization of Chambers of Heart, Pulmonary Circulation and Great Blood Vessels in Man. Practical Method. J. Clin. Investigation 17:507. 1938.

Robb, G. P. and Steinberg, Israel. Visualization of Chambers of Heart, Pulmonay Circulation and Great Blood Vessels in Preliminary Observation: Am. J. Roentgenology 42:14, 1939.

Robb, G. P. and Steinberg, Israel. Visualization of Chambers of Heart and Thoracic Blood Vessels in Pulmonary Heart Disease — Case Study. Ann. Int. Med. 13:12, 1939.

Sussman, Marcy L. and Arthur Grishman. A discussion of Angiocardiography and Angiography. — Advances in Internal Medicine. Vol. II, pag. 102, 1947.

Thoyer, P. Rozat e J. Picquet. L'angiocardiographie. — Son intèret clinique et Radiologique. — Journal de Radiologie, d'electrologie et Archives d'électricité médicale. — Tome 30, n. 1-2, pg. 1, 1949.

Westermark, Nils. Studies of the Circulation by Roentgencinematography. Radiology. 50:6 — 791 — June, 1948.

White, P. D. Heart Disease. MacMillan. New York, 1945, 3.ª edição.