

## Ablação de neoplasia no vestíbulo da cavidade oral de equino

### Neoplasia Ablation in the Equine Oral Cavity Vestibule

Manoel Luiz Ferreira<sup>1</sup>, Fernando Alzamora Filho<sup>1</sup>, Raissa Barros Gracie Mery<sup>2</sup>, Jullie Souza de Santana Santos<sup>3</sup>, Jonathas Rochoel de Sousa Barros<sup>3</sup>, Marina Cartagena Machado<sup>3</sup>, Marcus Vinicius Alves da Silva<sup>4</sup> & Paulo Cesar Silva<sup>4</sup>

#### ABSTRACT

**Background:** Oral squamous cell carcinoma is responsible for more than 90% of head and neck neoplasms in humans. Multiple factors are associated with the development of squamous cell carcinomas in humans and animals, such as prolonged exposure to ultraviolet light, lack of pigment in the epidermis, or sparse hair coverage. In horses, oral forms are rare and represent 7% of cases, but sarcoids are the main type of oral neoplasia. In the present case, due to the location and anatomical dimensions of the oral vestibule, it was necessary to adapt it to the natural tumor excision, a fact that aimed to describe this report.

**Case:** One Arabian 2-year-old male horse, treated at the Veterinary Hospital of the Santa Cruz State University (UESC), with signs of severe mouth bleeding and halitosis. Clinical inspection of the face showed elevation in the masseter region and left mandible branch. Clinical examination of the oral cavity revealed soft tissue tumor extending from tooth 308 (PM-1, lower left) to 311 (M-3, lower left) and on the buccal surface of the left mandible branch. Radiographic examination revealed no invasion of bone tissue by the tumor. Biopsy material was collected. The histopathological report was of neoplastic cell proliferation, frequent mitoses, binucleate cells and extensive ulceration area associated with neutrophilic inflammatory infiltrate, indicative of squamous cell carcinoma. The animal was referred to the Surgical Sector who, after evaluation of the animal, opted for the ablation of the neoplasia. Pre-anesthesia performed with intravenous detomidine 30 µg/kg, anesthesia with regional mandibular nerve block with 20 mL of 2% lidocaine and maintenance with continuous infusion of detoxid 0.5 µg/kg/min. Contention for the operative act in the quadrupedal position. The opening of the oral cavity through the Holborn ratchet opener. The beginning of the surgery was with the scalpel, which allowed the removal of approximately one third of the tumor. Due to the great difficulty of fully accessing the area, due to the location of the tumor in the vestibule of the mouth, as well as the presence of fibrosis and calcification, it was necessary to adapt a 15 cm lambotte rugina to allow manipulation and perfect access to the entire mass. tumor for its complete ablation. The synthesis was not performed due to the anatomy and extension of the bed where the tumor was located, which similarly favored drainage. The surgical specimen was treated and fixed in 10% formaldehyde and sent to the Pathology Department for histopathological diagnosis. Immediate postoperative medication consisted of intravenous tranexamic acid administration 5 mg/kg; flunixin meglumine 2.2 mg/kg intramuscularly for three days; intravenous metronidazole 15 mg/kg for ten days and a diet of easily digestible pasture.

**Discussion:** Exeresis of surrounding lymph nodes is indicated, associated with treatment of electrochemotherapy, as oncologists have obtained excellent prognosis and survival of dogs and cats with oral neoplasms. This therapeutic modality may allow the treatment of cancers in horses, since the electric pulse increases the cytotoxicity of chemotherapeutic drugs. Tumors of the oral cavity of horses, due to the signs and symptoms manifested, must be diagnosed and treated urgently, clinically and surgically, due to the evolutionary characteristics of these diseases.

**Keywords:** spinocellular carcinoma, equine oral neoplasms, equine oral health.

**Descritores:** carcinoma espinocelular, neoplasias bucais, saúde bucal de equinos.

DOI: 10.22456/1679-9216.100521

Received: 14 November 2019

Accepted: 28 February 2020

Published: 12 April 2020

<sup>1</sup>Departamento de Ciências Agrárias e Ambientais; <sup>2</sup>Programa de Pós-Graduação em Ciência Animal & <sup>3</sup>Curso de Medicina Veterinária, Universidade Estadual de Santa Cruz (UESC), Ilhéus, BA, Brazil. <sup>4</sup>Centro de Cirurgia Experimental, Departamento de Cirurgia, Faculdade de Medicina, Universidade Federal do Rio de Janeiro (UFRJ), Rio de Janeiro, RJ, Brazil. CORRESPONDENCE: M.L. Ferreira [Louiz\_25@yahoo.com.br]. Universidade Estadual de Santa Cruz (UESC). Rodovia Jorge Amado, Km 16. CEP 45662-900 Ilhéus, BA, Brazil.

## INTRODUÇÃO

O carcinoma espinocelular denominado também como carcinoma de células espinhosas, carcinoma de células escamosas ou carcinoma epidermóide de cavidade oral representa mais de 90% das neoplasias malignas de cabeça e pescoço em humanos. Tem um prognóstico desfavorável devido a sua alta frequência de metástase linfonodal e invasão local [15]. Existem muitos fatores que estão associados ao desenvolvimento de carcinomas de células escamosas, tanto em pessoas quanto nos animais, incluindo a exposição prolongada à luz ultravioleta, falta de pigmento na epiderme, perda de pêlos ou cobertura de pelos muito esparsa nos locais afetados [6]. Os carcinomas espontâneos de células escamosas da região bucal em animais domésticos têm o potencial de fornecer informações adicionais sobre patologia do câncer oral e podem ser úteis em pesquisas terapêuticas [5]. O câncer de boca ocupa o terceiro lugar em ocorrência dentre os cânceres humanos e o mais frequente, é o carcinoma espinocelular [2]. Em equinos, as formas orais do carcinoma espinocelular são raras e representam apenas 7% dos casos [9]. Os sarcóides representam o principal tipo de neoplasia oral encontrada em equinos [11].

No presente caso da neoplasia de células escamosas devido a sua localização e dimensões anatômicas da face vestibular da cavidade oral, houve necessidade de adequação operatória para a exérese do tumor por via natural, fato este que motivou descrever esse relato.

## CASO

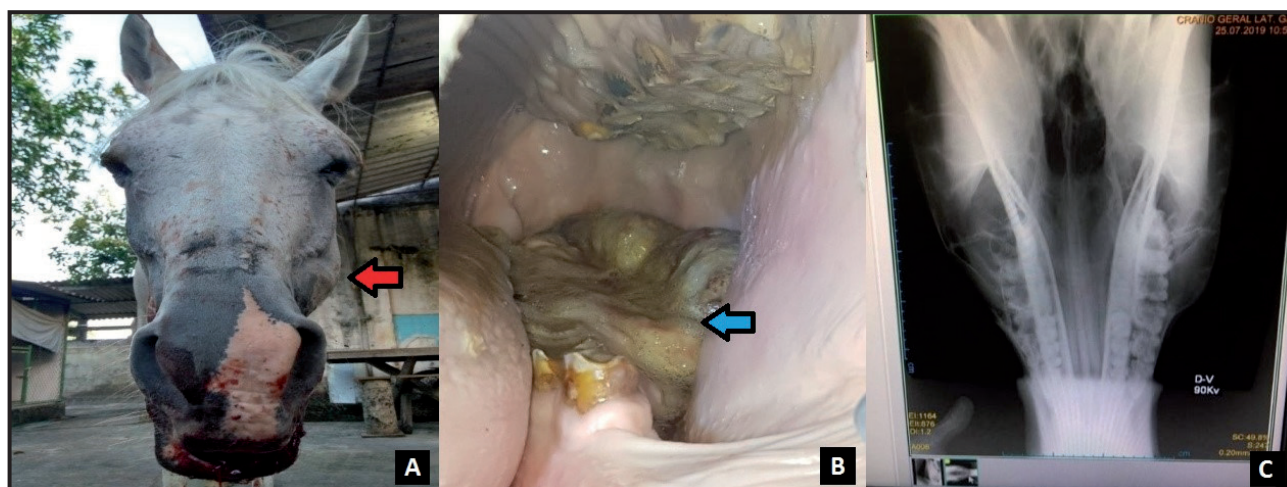
Equino macho de 23 anos, da raça árabe, atendido no Hospital Veterinário da Universidade Estadual de Santa Cruz (UESC), com sinal de sangramento intenso pela boca e halitose. Na inspeção clínica da face foi observada uma elevação na região do masseter e do ramo da mandíbula do lado esquerdo (Figura 1A). No exame clínico da cavidade oral foi constatada uma tumoração no tecido mole que se estendia do dente 308 (PM-1, inferior esquerdo) ao 311 (M-3, inferior esquerdo) e na face vestibular do ramo da mandíbula esquerda (Figura 1B). O exame radiográfico revelou que não houve invasão do tecido ósseo pelo tumor (Figura 1C). Coletado material para biópsia. O laudo histopatológico foi de proliferação celular neoplásica, mitoses frequentes, células binucleadas e extensa área de ulceração associada a infiltrado inflamatório neutrofílico, indicativo de carcinoma de células escamosas. O animal

encaminhado para o Setor Cirúrgico que após avaliação do animal, optou-se pela ablação da neoplasia. A pré-anestesia realizada com detomidina (Detomidin<sup>®</sup>)<sup>1</sup>, na dose de 30 µg/kg, por via venosa, anestesia com bloqueio regional do nervo mandibular com 20 mL de lidocaína 2% (Xilestesin 2%<sup>®</sup>)<sup>2</sup>, na dose de 5 mg/kg e manutenção com infusão contínua de 0,5 µg/kg/min de detomidina. A contenção para o ato operatório na posição quadrupedal. A abertura da cavidade oral por meio do abre boca com catraca tipo Holborn. O início do ato operatório foi com o bisturi, o que possibilitou a remoção de aproximadamente um terço do tumor. Devido à grande dificuldade de acessar totalmente a área, em razão da localização do tumor no vestibulo da boca, além da presença de fibrose e calcificação, houve necessidade de adequar uma rugina lambotte de 15 cm para permitir a manipulação e um perfeito acesso a toda massa tumoral para a sua ablação completa. Não foi realizada a síntese devido à anatomia e a extensão do leito onde o tumor estava localizado, que da mesma maneira favoreceu a drenagem (Figura 2). A peça cirúrgica foi tratada e fixada em formol a 10% e encaminhada ao Setor de Patologia para o diagnóstico histopatológico. A medicação no pós-operatório imediato e mediato constou de administração de ácido tranexâmico intravenoso (Transamin<sup>®</sup>)<sup>3</sup>, na dose de 5 mg/kg, megluminato de flunixinina (Flunixinina Injetável UCB<sup>®</sup>)<sup>4</sup>, na dose 2,2 mg/kg, por via intramuscular, por três dias e metronidazol 0,5% (Flagyl<sup>®</sup>)<sup>5</sup>, na dose de 15 mg/kg por via intravenosa, por 10 dias e dieta a pasto de fácil digestibilidade.

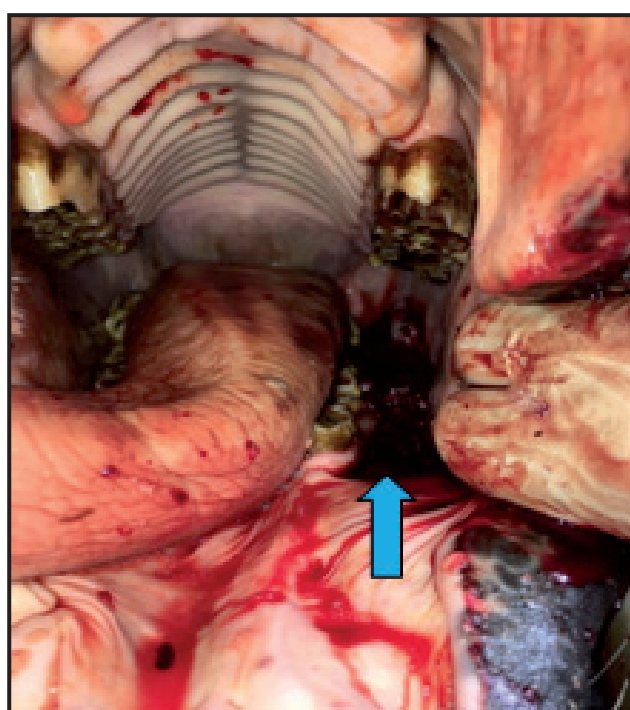
## DISCUSSÃO

O resultado da biópsia indicou proliferação celular neoplásica para carcinoma de células escamosas, confirmando a suspeita do diagnóstico no exame pré-operatório, classificado como estágio IVB. T4b. N0. M0. (Quadro 1), segundo a American Cancer Society [3,13] e corroborando que o sistema de estadiamento clínico para tumores jamais deve ser desprezado, pois facilita propor a terapia mais adequada e estimar a sobrevida do paciente [7].

A localização do tumor na face, região do ramo da mandíbula e com extensão na cavidade oral em equinos, apresenta na literatura diversidade de informações quanto à incidência da doença ao relacionar *in anima vili*, a depender da espécie e *in anima nobili*. O carcinoma espinocelular representa 90% das neoplasias encontradas na cavidade oral do homem [15], ocu-



**Figura 1.** A- Equino com edema na musculatura masseter (seta vermelha). B- neoplasia localizada na face vestibular da mandíbula esquerda (seta azul). C- Radiografia da face, posição ventrodorsal não revelando alteração óssea.



**Figura 2.** Cavidade oral do equino após a exérese da neoplasia sem síntese (seta azul). Nota-se que a massa neoplásica não cobria mais os dentes.

pando o terceiro lugar em ocorrência [2]. Uma maior frequência em cães e gatos [4], porém anômalos na forma oral em equinos, que representa 7% dos casos, dentre estes incluem-se os sarcóides, tumores de maior incidência nessa localização [10].

Na afirmação que os carcinomas espontâneos de células escamosas da região bucal em animais domésticos têm o potencial de fornecer informações adicionais sobre a patologia do câncer oral e podem ser úteis em pesquisas terapêuticas [5], deve-se ressaltar que podem fornecer possibilidades para o estudo devido as características gerais da doença, principalmente no que diz respeito a tratamentos.

**Quadro 1.** Classificação do estadiamento de tumores<sup>#</sup>.

Sistema de Estadiamento de Tumores	
Estádio*	I, II, III, IV
T**	Tamanho do tumor e localização
N**	Disseminação para linfonodos
M**	Metástases

\*Estádio IVB T4b (Lábio, Cavidade Oral: Espaço mastigador, lâminas pterigóides, base do crânio, artéria carótida interna). \*\*0,1,2,3,4. Números mais altos significam que a doença está mais avançada. #Classificação modificada [3,7].

O animal do presente caso, de pelagem branca, pele despigmentada e vida livre, não tendo proteção a exposição prolongada à luz ultravioleta, corroborou com as afirmações de que a radiação solar contribuiu para as alterações celulares [6].

Apesar do laudo radiográfico não revelar invasão de tecido ósseo, o prognóstico foi reservado devido à localização e tempo de evolução da doença, pois os tutores não souberam informar em que momento surgiu o tumor, quando notaram o aparecimento dos primeiros sinais e crescimento do mesmo, somente após observarem o sangramento por via oral, que decidiram procurar por atendimento médico veterinário. Sabe-se que esse tipo de tumor tem um prognóstico desfavorável devido a sua alta frequência de metástase linfonodal e invasão local [15].

Nos trabalhos compilados nas bases de dados, Pubmed, Scielo e Scopus, utilizando os descritores Carcinoma de células escamosas, neoplasias bucais de equinos e saúde bucal de equinos, não foram encontradas nenhuma menção sobre a técnica de exérese de tumores por via natural localizados na face vestibular de equinos. As dimensões das estruturas anatômicas, não possibilitaram as manobras operató-

rias. A dificuldade de ressecção por meio de bisturi, somente permitiu a remoção de um terço do tecido tumoral. Essa situação foi resolvida com a adoção de uma tática operatória que favorecesse acesso ao restante da massa tumoral. Para tanto, a opção foi o uso de uma rugina de Lambotte de 15 cm, a forma e o comprimento do instrumento facilitaram as manobras manuais para a ablação da massa tumoral fibrosada.

O tratamento pós-operatório mediato e imediato com ácido tranexâmico na dosagem de 10 mL por via intravenosa, contribuiu para a hemostasia, sendo que após 24 h o sangramento na região não mais ocorria. O megluminato de flunixinina na dose de 2,2 mg/kg por via intramuscular durante três dias, diminuiu o edema do masseter. O metronidazol na dose de 15 mg/kg por via intravenosa durante dez dias para inibir a ação dos agentes anaeróbicos, foi efetivo, pois o animal não apresentou já ao terceiro dia sinal de dor e a remissão da halitose. Concordando que a saúde bucal é essencial para o bem estar dos equídeos e que as doenças de região da boca frequentemente causam halitose intensa [1].

Após a recuperação do animal, uma segunda intervenção cirúrgica, será necessária para exérese dos linfonodos circunvizinhos, associado ao tratamento com eletroquimioterapia, pois os oncologistas têm obti-

dos excelentes prognósticos e sobrevida de cães e gatos portadores de neoplasias orais. Esse recurso terapêutico pode possibilitar o tratamento de cânceres em equinos e provavelmente aumente a sobrevida dos animais portadores dessa doença, pois o pulso elétrico eleva a citotoxicidade de fármacos quimioterápicos [12,13].

Os tumores da cavidade oral em equinos, diante dos sinais e sintomas manifestados, devem ser diagnosticados e tratados, clínica e cirurgicamente de modo urgente, devido às características de evolução dessas enfermidades.

#### MANUFACTURERS

<sup>1</sup>Syntec do Brasil Ltda. Cotia, SP, Brazil.

<sup>2</sup>Cristália Produtos Químicos Farmacêuticos Ltda. Itapira, SP, Brazil.

<sup>3</sup>Hypofarma Instituto de Hypodermia e Farmácia Ltda. Ribeirão das Neves, MG, Brazil.

<sup>4</sup>Ucbvet Saúde Animal. Jaboticabal, SP, Brazil.

<sup>5</sup>Sanofi-Aventis Farmacêutica Ltda. São Paulo, SP, Brazil.

**Acknowledgements.** À Pro Reitoria de Pesquisa e Pós Graduação (Proop) - Universidade Estadual de Santa Cruz, UESC, Ilhéus, BA.

**Declaration of interest.** The authors report no conflicts of interest. The authors alone are responsible for the content and writing of the paper.

#### REFERENCES

- 1 Araripe M.G.A., Castelo Branco D.S.C.M. & Pinheiro D.C.S.N. 2013. Alterações anatomopatológicas na cavidade oral equina. *Acta Veterinaria Brasilica*. 7(3): 184-192
- 2 Aquino R.C.A., Lima M.L.L.T., Menezes C.R.C.X. & Rodrigues M. 2015. Epidemiologic aspects of mortality from oral cancer: understanding the risks to enable the early detection of changes in communication. *Revista CEFAC*. 17(4): 1254-1261.
- 3 Ministério da Saúde. Secretaria de Atenção à Saúde. Instituto Nacional de Câncer. 2004. TNM: *Classificação de Tumores Malignos*. 6.ed. Rio de Janeiro: INCA, pp.24-28.
- 4 Dias F.G.G., Dias L.G.G.G., Pereira L.F., Cabrini T.M. & Rocha J.R. 2013. Neoplasias orais nos animais de companhia: revisão de literatura. *Revista Científica Eletrônica de Medicina Veterinária*. 20(1): 1-9.
- 5 Gardner D.G. 1996. Spontaneous squamous cell carcinomas of the oral region in domestic animals: a review and consideration of their relevance to human research. *Oral Diseases*. 2(2): 148-154.
- 6 Goldschmidt M.H. & Hendrick M.J. 2002. Tumors of the Skin and Soft Tissues. In: Meuten D.J. (Ed). *Tumors in Domestic Animals*. 4th edn. Ames: Iowa State Press, pp.45-118.
- 7 Lourenço S.Q.C., Schueler A.F., Camisasca D.R., Lindenblatt R.C. & Bernardo V.G. 2007. Classificação histopatológicas para o carcinoma de células escamosas da cavidade oral: revisão de sistemas propostos. *Revista Brasileira de Cancerologia*. 53(3): 325-333.
- 8 Martins D.B., Rossato C.K., Abrão N.B. & Luz M. 2019. Cytological aspects of equine oral fibrosarcoma. *Acta Scientiae Veterinariae*. 47(Suppl 1): 385.
- 9 Monteiro S., Lemberger K. & Gangl M. 2009. Mandibular squamous cell carcinoma in a young horse. *Equine Veterinary Education*. 21(8): 406-410.

- 10 Parise Junior O., Telló M. & Oliveira L. 2008. Efeito anti-tumoral do campo elétrico potencializando quimioterápicos: estudos no modelo animal. *Revista Brasileira de Cirurgia da Cabeça Pescoço*. 37(2): 76-81.
- 11 Ramos A.T., Souza A.B., Norte D.M., Ferreira J.L.M. & Fernandes C.G. 2008. Tumors in farm animals: comparative aspects. *Ciência Rural*. 38(1): 148-154.
- 12 Silveira L.M.G., Cunha F.M., Brunner C.H.M. & Xavier J.G. 2016. Utilização de eletroquimioterapia para carcinoma de células escamosas tegumentar em felino. *Pesquisa Veterinária Brasileira*. 36(4): 297-302.
- 13 Silveira L.M.G., Brunner C.H.M., Cunha F.M., Futema F., Calderaro F.F. & Kozłowski D. 2010. Utilização de eletroquimioterapia em neoplasias de origem epitelial ou mesenquimal localizadas em pele ou mucosas de cães. *Brazilian Journal of Veterinary Research and Animal Science*. 47(1): 55-66.
- 14 Subramaniam N., Balasubramanian D., Kumar N., Murth S., Vijayan S.N., Nambiar, A., Vidhyadharan S., Thankappan K. & Iyer S. 2019. Lymph node staging systems in oral squamous cell carcinoma: a comparative analysis. *Oral Oncology*. 26(97): 92-98.
- 15 Vasconcelos M.G., Mafra R.P., Vasconcelos R.G., Medeiros A.M.C. & Queiroz L.M.G. 2014. Squamous cell carcinoma of the tongue: clinical and morphological analysis of 57 cases and correlation with prognosis. *Jornal Brasileiro de Patologia e Medicina Laboratorial*. 50(5): 359-363.